J. BRIZON & J. CASTAING
INTERNES DES HOPITAUX DE PARIS

LES FEUILLETS D'ANATOMIE

POUR LA PRÉPARATION DES CONCOURS HOSPITALIE
ET DES EXAMENS DE LA FACULTÉ DE MÉDECI

FASCICULE XII

MUSCLES DU COU ET DU TRON

MUSCLE STERNO-CLÉIDO-MASTOÏDIEN
MUSCLES MASTICATEURS
MUSCLES DE LA PAROI ABDOMINALE
— CANAL INGUINAL —
MUSCLE PSOAS-ILIAQUE
— DIAPHRAGME —

LIBRAIRIE MALOINE S.A.
27, RUE DE L'ÉCOLE DE MÉDECINE, PARIS

MUSCLE STERNO-CLÉIDO-MASTOÏDIEN

Muscle pair, large et puissant.

Tendu obliquement : — du sternum et la clavicule, en bas,
— à la mastoïde et l'occipital, en haut.

Il est situé dans la région antéro-latérale du cou, satellite du paquet vasculaire (son bord antérieur constitue un repère dans l'abord des vaisseaux).

Il est contenu dans une gaine, que lui forme *l'aponévrose cervicale superficielle* et qui le maintient étalé.

Il comprend 4 chefs disposés en 2 plans :

— Le *plan superficiel* est formé de 3 chefs : — sterno-mastoïdien,
— sterno-occipital,
— cléido-occipital.

— Le *plan profond* ne comprend qu'un seul chef : cléido-mastoïdien.

1° CHEF STERNO-MASTOÏDIEN

Triangulaire, très allongé, à sommet inférieur.

ORIGINE

— Sur la face antérieure du *manubrium sternal* au niveau d'une surface rugueuse, ovalaire, oblique en bas et en dedans, située :
— à 2 cm au-dessous de la fourchette sternale,
— au-dessous et en dedans de l'articulation sterno-claviculaire,
— au-dessus et en dedans de l'insertion du grand pectoral.

— Par un fort tendon qui s'épanouit en éventail, ses fibres les plus internes s'entrecroisant sur la ligne médiane avec celles du côté opposé.
Ce tendon, oblique en haut et en dehors, devient cylindrique au niveau de l'articulation sterno-claviculaire dont il est séparé par une bourse séreuse.
Puis il s'élargit en un demi-cornet concave en arrière, d'où partent les fibres charnues.

CORPS MUSCULAIRE

Il monte en haut, en dehors et en arrière ;
s'élargit et s'aplatit.

TERMINAISON

— Sur la face externe de la mastoïde, suivant une insertion linéaire en L renversé dont :
— la branche supérieure, horizontale, s'insère sur la base de la mastoïde,
— la branche inférieure verticale, s'insère sur la moitié supérieure du bord antérieur de la mastoïde.
Cette insertion est située au-dessus et en avant du splenius et du complexus.

— Par une mince lame aponévrotique, plus épaisse et descendant plus bas en avant qu'en arrière ;
et quelques fibres charnues entre les deux branches de l'L.

2° CHEF STERNO-OCCIPITAL

Inconstant, satellite du bord postérieur du chef précédent.

ORIGINE

— Confondue avec l'origine du précédent, sur la face antérieure du manubrium sternal.
— Par un tendinet.

CORPS MUSCULAIRE

— Oblique en haut, en dehors, en arrière,
— il suit le bord postérieur du sterno-mastoïdien.

TERMINAISON

— A la partie la plus externe de la ligne courbe occipitale supérieure, sur son versant supérieur.
— Par une mince lame tendineuse.

3° CHEF CLÉIDO-OCCIPITAL

Bande musculaire rectangulaire; situé en dehors des 2 précédents.

ORIGINE

— Sur le 1/3 interne de la face supérieure de la clavicule,
sur une ligne de rugosités parallèle au bord postérieur de l'os :
— longue de 5 à 6 cm,
— commençant à 15 mm de l'extrémité interne,
— s'arrêtant, en dehors, au milieu de la clavicule,
— comprise entre : — en avant, l'insertion du grand pectoral,
— en arrière, l'insertion du chef cléido-mastoïdien.

— Par des fibres charnues entremêlées de fibres tendineuses courtes.
— Les insertions sternales et claviculaires du muscle sont séparées par un petit espace triangulaire à base inférieure : *le triangle de Sédillot.*

CORPS MUSCULAIRE

Oblique en haut, en arrière, et en dehors,
moins oblique que le chef sterno-mastoïdien qui peut le recouvrir un peu à sa partie supérieure.

TERMINAISON

— Sur les 2/3 externes de la ligne courbe occipitale supérieure, sur son versant supérieur.
Entre : — en haut, l'occipital sur la ligne suprême,
— en bas, le splenius et le petit oblique,
— en dedans, le trapèze,
— en dehors, le sterno-occipital.
— Par une lame aponévrotique mince.

4° CHEF CLÉIDO-MASTOÏDIEN

Quadrilatère et vertical, il représente à lui seul le plan profond du muscle.

ORIGINE

— Sur le 1/3 interne de la face supérieure de la clavicule, sur une ligne de rugosités paralèlle au bord postérieur de l'os,
située en arrière du chef cléido-occipital,
ayant la même limite interne, mais s'étendant moins loin en dehors.
— Par des fibres charnues entremêlées de petits tendinets.

CORPS MUSCULAIRE

Il est vertical, épais, quadrilatère,
s'engageant sous les chefs superficiels et croisant leur direction.

TERMINAISON

— Sur le sommet de l'apophyse mastoïde qu'elle engaine,
débordant : — un peu sur la face externe,
— un peu sur le bord postéro-inférieur,
— largement sur le bord antérieur,

— Par un fort tendon « en oriflamme », très épais, et dont la valve antérieure descend plus bas que la postérieure.

Le plan profond, formé d'un seul chef,
— croise donc la direction des chefs superficiels,
— est recouvert par eux : — par le cléido-occipital en bas,
— par le sterno-mastoïdien en haut.

INNERVATION

Elle est assurée par : — la branche externe du *spinal*,
— la branche antérieure de C3 et parfois C2.

1° **Le spinal (XI)** aborde le muscle par sa face profonde, à 3 cm au-dessous de la mastoïde, perfore le chef cléido-mastoïdien, entre les 2 valves du tendon « en oriflamme », chemine obliquement en bas et en arrière, entre les plans superficiel et profond; puis quitte le muscle à son bord postérieur pour gagner le trapèze.

2° **La branche antérieure de C3** aborde la face profonde du muscle, au-dessous du XI.

3° Les filets destinés aux différents chefs se distribuent de façon variable :

- Tantôt chaque chef musculaire reçoit des deux branches nerveuses.
- Tantôt les deux branches se réunissent en une arcade (Maubrac),
  située — à la face profonde du muscle,
  — ou entre les deux plans superficiel et profond;
  de l'arcade partent des filets pour les 4 chefs musculaires;
  qui reçoivent en outre des filets directs.
- Pour certains (Lesbre et Maignon),
  — le XI serait seul moteur,
  — le nerf cervical serait sensitif.

PHYSIOLOGIE

- Prenant son point fixe en bas :
  — la contraction unilatérale : — fléchit la tête,
  — l'incline du même côté,
  — la tourne du côté opposé;
  — la contraction bilatérale : fléchit la tête simplement.
- Prenant son point fixe en haut, il est inspirateur accessoire.

MUSCLES MASTICATEURS

Au nombre de quatre : le temporal, le masséter, les ptérygoïdiens interne et externe.
Ils sont tous élévateurs de la mâchoire inférieure (1).

TEMPORAL

Muscle large, aplati, rayonné.
Il s'étend de la fosse temporale à l'apophyse coronoïde du maxillaire inférieur.

ORIGINE

— Sur : 1° Toute l'étendue de la fosse temporale, sauf à sa partie postérieure et supérieure entre les 2 lignes courbes temporales;
c'est-à-dire sur : — l'écaille du temporal,
— la face temporale de la grande aile du sphénoïde,
— le pariétal,
— la facette temporale du frontal,
en avant, l'insertion déborde à peine sur le malaire.

2° Les limites de la fosse temporale :
— en haut et en arrière, la ligne courbe temporale inférieure,
— en bas, la crête sous-temporale et le tubercule sphénoïdal.

3° L'aponévrose temporale, sur les 2/3 supérieurs de sa face profonde.

4° La face interne de l'apophyse zygomatique à son 1/3 moyen, débordant sur la partie adjacente de l'aponévrose temporale.
Cette insertion, accessoire, est à l'origine d'un faisceau souvent décrit avec le masséter.

— Par : — des fibres charnues,
— quelques fibres aponévrotiques sur la crête sous-temporale où elles s'entremêlent avec celles du ptérygoïdien externe.

CORPS MUSCULAIRE

Mince et large en haut, il se rétrécit et devient épais à sa partie inférieure.
Les fibres musculaires convergent vers l'apophyse coronoïde :
— les antérieures verticalement,
— les moyennes obliquement,
— les postérieures en se réfléchissant sur le bord antérieur du condyle du temporal.
Elles se jettent sur les 2 faces d'une lame tendineuse terminale, triangulaire à sommet inférieur :
— les fibres nées de la fosse temporale à sa face profonde;
— les fibres nées de l'aponévrose temporale, peu nombreuses et clairsemées, à sa face superficielle.
La lame terminale se condense en un tendon épais.

---

(1) Sous le terme de « muscles masticateurs », il est classique de ne décrire que ces 4 muscles. Les muscles digastrique, mylo-hyoïdien et génio-hyoïdien sont également moteurs de la mâchoire inférieure; ils sont décrits avec les muscles sous-hyoïdiens.

TERMINAISON

Le tendon s'attache sur l'apophyse coronoïde du maxillaire supérieur qu'il engaine :

— sur la partie supérieure seulement de sa face externe,
— sur ses bords antérieur et postérieur,
— sur sa face interne.

L'insertion déborde en bas à la partie supérieure de la gouttière, située à la partie antérieure de la face interne de la branche montante, entre la crête temporale et le bord antérieur.

Un faisceau séparé :

— né de la crête sous-temporale et du tubercule sphénoïdal,
— se termine à la partie inférieure de cette gouttière, au contact du buccinateur auquel il envoie quelques fibres;
par des fibres charnues et aponévrotiques.

MASSÉTER

Muscle court, très épais, quadrilatère.
Tendu de l'arcade zygomatique au maxillaire inférieur.
Il est formé de 2 faisceaux principaux.

1° FAISCEAU SUPERFICIEL

C'est le plus long, le plus antérieur.

ORIGINE

— Sur le bord inférieur de l'arcade zygomatique dans sa partie malaire;
depuis son implantation à la face externe du maxillaire supérieur où il peut déborder, jusqu'à la suture temporo-malaire.
— Par une lame aponévrotique, épaisse et résistante qui entaille le bord inférieur de l'arcade;
elle est découpée sur son bord inférieur en languettes pointues qui s'allongent « en flammes » à la face superficielle du muscle.

CORPS MUSCULAIRE

Les fibres musculaires naissent de la face profonde de cette aponévrose.
Elles forment un corps charnu quadrilatère, oblique en bas et en arrière.

TERMINAISON

— Sur : — la face externe de l'angle du maxillaire inférieur,
— la partie inférieure de la face externe de la branche montante, au-dessous et en arrière de la crête qui la parcourt,
— le bord inférieur et la partie inférieure du bord postérieur de la branche montante.
— Par : — des fibres charnues,
— des lames aponévrotiques sur des crêtes obliques en bas et en arrière.

2° FAISCEAU PROFOND

C'est le plus court et le plus postérieur.

ORIGINE

— Sur le bord inférieur de toute l'arcade zygomatique,
débordant sur sa face interne.
— Par des fibres charnues et quelques courtes fibres aponévrotiques.

CORPS MUSCULAIRE

Vertical, il déborde en arrière le faisceau superficiel,
dont il est séparé par un interstice celluleux sauf le long du bord antérieur où les 2 faisceaux sont confondus.

TERMINAISON

— Sur la partie supérieure de la face externe de la branche montante du maxillaire inférieur,
  — au-dessus et en avant de la crête qui la parcourt,
  — atteignant presque l'échancrure sigmoïde,
  — confinant en bas au champ d'insertion du faisceau superficiel.
— Par des fibres charnues et quelques courtes fibres aponévrotiques.

3° UN TROISIÈME FAISCEAU est parfois décrit au masséter (Winslow et Rouvière).

Plus profond, il représente le faisceau superficiel, accessoire, du temporal.
— Il *naît* — de la face interne de l'arcade zygomatique,
  — et de la partie attenante de l'aponévrose temporale.
— Il se porte en bas et en dedans.
— Il *se termine* sur : — la face externe de l'apophyse coronoïde,
  — le tendon terminal du temporal.

PTÉRYGOÏDIEN EXTERNE

Muscle court et épais, tendu horizontalement de l'apophyse ptérygoïde et de la grande aile du sphénoïde au condyle du maxillaire supérieur.
Il est formé de 2 faisceaux.

1° FAISCEAU SUPÉRIEUR OU SPHÉNOÏDAL

ORIGINE

— Sur : 1° La crête sous-temporale de la grande aile du sphénoïde et le tubercule sphénoïdal.
  2° La face sous-temporale de la grande aile.
  3° Le 1/3 supérieur de la face externe de l'aile externe de l'apophyse ptérygoïde.
— Par : — des fibres charnues et de courtes fibres aponévrotiques,
  — un gros faisceau tendineux sur le tubercule sphénoïdal,
  — des fibres aponévrotiques sur la crête sous-temporale qui s'imbriquent avec celles du muscle temporal.

CORPS MUSCULAIRE

Aplati et mince. Il se porte en bas, en arrière et en dehors.

TERMINAISON

— Sur : — le bord antérieur du ménisque articulaire de l'articulation temporo-maxillaire, dont il constitue le frein antérieur;
  — le 1/3 supérieur d'une fossette située à la partie antéro-interne du col du condyle du maxillaire inférieur.
— Par de courtes fibres aponévrotiques.

2° FAISCEAU INFÉRIEUR OU PTÉRYGOÏDIEN

ORIGINE

— Sur : 1° Les 2/3 inférieurs de la face externe de l'aile externe de l'apophyse ptérygoïde.
  2° La face externe de l'apophyse pyramidale du palatin.
  3° La partie adjacente de la tubérosité du maxillaire supérieur.
— Par des fibres charnues et de courtes fibres tendineuses.

CORPS MUSCULAIRE

Très épais, il se porte en arrière et en dehors.

A leur origine les 2 faisceaux sont parfois réunis par une *arcade fibreuse* sous laquelle passe l'artère maxillaire interne en variété profonde,

et d'où naissent quelques fibres charnues.

A leur terminaison les 2 faisceaux tendent à se fusionner.

TERMINAISON

— Sur les 2/3 inférieurs de la fossette du col du condyle, la débordant un peu en bas.

— Par de fortes fibres aponévrotiques.

PTÉRYGOÏDIEN INTERNE

Muscle très épais, quadrangulaire, presque vertical.

Tendu de l'apophyse ptérygoïde au maxillaire inférieur, il est disposé symétriquement au masséter par rapport au maxillaire (d'où son nom de « masséter interne » de certains auteurs).

ORIGINE

1° Dans la fosse ptérygoïde,

— Sur : — la face externe de l'aile interne, en avant et au-dessous de la fossette scaphoïde où s'insère le péristaphylin externe,
— la face interne de l'aile externe,
— le fond de la fosse formée par la réunion des 2 ailes,
— la face postérieure de l'apophyse pyramidale du palatin qui complète en bas le fond de la fosse ptérygoïde.

— Par : — 2 lames aponévrotiques sur les 2 ailes,
— des fibres charnues dans le fond de la fosse,
— sur l'apophyse pyramidale du palatin par un tendon qui réunit en bas les 2 lames aponévrotiques formant un V ouvert en haut et en arrière.

2° — Par un petit tendon sous-croisant le bord inférieur du ptérygoïdien externe.

— Sur : — la face externe de l'apophyse pyramidale du palatin,
— la tubérosité du maxillaire supérieur.

CORPS MUSCULAIRE

Presque vertical, un peu oblique en bas, en arrière et en dehors.

Formé de faisceaux penniformes.

TERMINAISON

— Sur la face interne de l'angle et de la partie inférieure de la branche montante du maxillaire inférieur,

sur une surface grossièrement triangulaire dont la base affleure l'orifice d'entrée du canal dentaire et le sillon mylo-hyoïdien.

— Par : — des fibres charnues,
— des lames aponévrotiques sur des crêtes obliques en bas et en arrière.

INNERVATION

Les muscles masticateurs sont innervés par des branches du nerf maxillaire inférieur (une des trois branches du trijumeau).

1° Le ptérygoïdien interne

reçoit le nerf du ptérygoïdien interne, venu du *tronc commun des nerfs du ptérygoïdien interne, du péristaphylin externe et du muscle du marteau.*

2° Le temporal

reçoit les 3 nerfs temporaux profonds :

— *Le nerf temporo-buccal* passe entre les 2 chefs du ptérygoïdien externe, se divise en nerf buccal et *nerf temporal profond antérieur*, pour la partie antérieure du muscle.

— *Le nerf temporal profond moyen* passe au bord supérieur du ptérygoïdien externe, se rend à la partie moyenne du muscle.

— *Le nerf temporo-massétérin* passe au bord supérieur du ptérygoïdien externe, se divise en nerf massétérin et *nerf temporal profond postérieur*, pour la partie postérieure du muscle.

3° Le ptérygoïdien externe

reçoit quelques filets du *nerf temporo-buccal* au moment où il passe entre les 2 chefs du muscle.

4° Le masséter

reçoit le *nerf massétérin*, branche de division du nerf temporo-massétérin.

figure dérivée dans paralysie.

PHYSIOLOGIE

- Le *temporal*, le *masséter* et le *ptérygoïdien interne* élèvent le maxillaire inférieur.
- Le *ptérygoïdien externe* assure :
  — la propulsion du maxillaire, par contraction synergique des 2 muscles;
  — la diduction (ou mouvement de latéralité) par contraction d'un seul muscle.

MUSCLES DE LA PAROI ABDOMINALE

I. — RÉGION ANTÉRO-LATÉRALE

En avant et latéralement, la paroi abdominale est constituée, de chaque côté, par 5 muscles :
— en avant et près de la ligne médiane : le grand droit et le pyramidal de l'abdomen,
— latéralement : *3 muscles larges* disposés de la superficie à la profondeur : grand oblique, petit oblique et transverse.

GRAND DROIT

Muscle allongé, épais,
tendu, le long de la ligne médiane, de la partie antéro-inférieure du thorax au pubis.

ORIGINE

— Par 3 digitations charnues.
— Sur les 5e, 6e et 7e cartilages costaux :
— *La digitation externe*, la plus large, s'attache à la face antérieure et au bord inférieur de la partie externe du 5e cartilage,
débordant sur la 5e côte.
— *La digitation moyenne* s'insère sur le 6e cartilage.
— *La digitation interne* se fixe sur : — le 7e cartilage,
— le ligament costo-xiphoïdien,
— la face antérieure de l'appendice xiphoïde.

CORPS MUSCULAIRE

Allongé, aplati d'avant en arrière, plus large et plus mince en haut qu'en bas.

Il est interrompu par des intersections tendineuses, au nombre de 2 à 5,
transversales, n'occupant pas toute la largeur et l'épaisseur du muscle, plus nombreuses à la face antérieure qu'à la postérieure.

Il est contenu dans une *gaine aponévrotique*, formée en grande partie par les aponévroses des 3 muscles larges.

TERMINAISON

Par un tendon court et aplati souvent divisé en 2 faisceaux :

1° *Le faisceau externe :* Sur la partie antérieure du bord supérieur et la face antérieure du pubis, de l'épine à la symphyse.

2° *Le faisceau interne :* Sur la face antérieure de la symphyse ;
quelques fibres s'entrecroisent sur la ligne médiane avec celles du côté opposé (1) ;
d'autres se terminent dans la partie inférieure de la ligne blanche.

3° Du bord externe du tendon se détache le *ligament de Henle ;*
il s'attache, par son bord inférieur, sur l'épine du pubis et la crête pectinéale.

---

(1) Les muscles qui s'attachent au voisinage de la symphyse forment un *amas fibreux prépubien*. Il est constitué par : le faisceau interne du grand droit, le pyramidal, les piliers du grand oblique, le tendon conjoint, le moyen adducteur et le ligament suspenseur de la verge ou du clitoris.

PYRAMIDAL DE L'ABDOMEN

Petit muscle inconstant, situé en avant de la partie inférieure du grand droit; tendu du pubis à la ligne blanche.

- **Il s'insère** par de courtes fibres tendineuses,
  sur : — la face supérieure de la surface angulaire du pubis,
  — la face antérieure de la symphyse, s'entrecroisant avec celles du côté opposé.
- **Il monte** un peu oblique dedans; triangulaire à sommet supérieur.
- **Il se termine** sur la face latérale du 1/4 inférieur de la ligne blanche.

GRAND OBLIQUE

Mince et très étalé, charnu en arrière, tendineux en avant.
Tendu de la cage thoracique à la ligne blanche, l'os iliaque et l'arcade crurale.

ORIGINE

1° — Sur les 7 ou 8 dernières côtes, à leur face externe et leur bord inférieur, suivant une ligne courbe, oblique en bas et en arrière.
— Par des digitations charnues et tendineuses, intriquées avec celles : — en haut, du grand dentelé,
— en bas, du grand dorsal.
Celle qui naît de la 8e côte est la plus large,
la dernière se détache du cartilage de la 12e côte.

2° Inconstamment, un faisceau supplémentaire peut se détacher du ligament lombo-dorsal (Poirier).

3° Souvent : — par des languettes charnues profondes,
— sur la partie antérieure des 9e, 10e, 11e côtes.

CORPS MUSCULAIRE

Les languettes d'origine se portent en bas et en avant et forment par leur réunion une nappe musculaire étalée dont :
— les fibres supérieures sont presque horizontales,
— les fibres moyennes sont les plus longues et se portent obliquement en bas et en dedans,
— les fibres inférieures sont presque verticales.

Il se continue, sauf dans sa partie inférieure, par l'aponévrose du grand oblique;
la limite entre le corps charnu et l'aponévrose dessine deux lignes, verticale et horizontale, qui forment un angle droit : l'*angle musculaire.*

TERMINAISON

1° LES FIBRES INFÉRIEURES restent charnues,
et se terminent directement et par quelques fibres tendineuses à la partie antérieure de la crête iliaque,
sur son versant externe, en dehors du petit oblique et du transverse.

2° LES FIBRES MOYENNES (correspondant au sommet et au segment horizontal de l'angle musculaire) se groupent en 3 faisceaux (Grégoire) :

- **Le faisceau inférieur** se perd sur l'arcade crurale :
  Ses fibres s'enroulent autour des fibres propres de l'arcade crurale d'avant en arrière et de dehors en dedans, formant une gouttière ouverte en haut (1), puis elles se portent en dedans, formant la bandelette ilio-pubienne.
  Elles se terminent sur :
  — l'épine du pubis,
  — la crête pectinéale, en formant le ligament de Gimbernat (Poirier).

- **Le faisceau moyen** se divise pour constituer les 2 piliers externe et interne qui limitent l'orifice externe du canal inguinal :
  a) *Le pilier externe* se fixe sur l'épine du pubis,
  quelques fibres se fixent sur la face antérieure du pubis, et se prolongent de l'autre côté de la ligne médiane jusqu'au droit interne du côté opposé.
  b) *Le pilier interne* croise la ligne médiane en s'entrecroisant avec celui du côté opposé et se fixe du côté opposé sur :
  — la surface inguinale du pubis,
  — l'épine pubienne.

- **Le faisceau supérieur** constitue *le pilier postérieur* (ou pilier de Colles).
  Il descend en arrière du pilier interne et croise la ligne médiane.
  Il se fixe du côté opposé sur :
  — la surface inguinale du pubis, en arrière du pilier interne,
  — l'épine pubienne,
  — la partie interne de la crête pectinéale, confondu avec le ligament de Gimbernat.

3° LES FIBRES SUPÉRIEURES (correspondant au segment vertical de l'angle musculaire) passent en avant du grand droit,
et se terminent au niveau de la ligne blanche qu'elles contribuent à former.

4° Certaines fibres tendineuses du grand oblique (Rouvière) (2) s'étalent sur l'aponévrose du muscle : ce sont **les fibres arciformes** :
— *Les fibres arciformes externes* partent de l'épine iliaque antéro-supérieure et de la partie externe de l'arcade crurale.
Elles irradient en décrivant des courbes à concavité supéro-externe.
— *Les fibres arciformes internes* se détachent du grand oblique du côté opposé, décrivent une courbe à concavité inféro-interne,
et arrondissent l'angle supérieur de l'orifice superficiel du canal inguinal.

PETIT OBLIQUE

Situé entre le grand oblique et le transverse, large et aplati.
Triangulaire, il rayonne de la crête iliaque aux dernières côtes, à la ligne blanche et au pubis.

ORIGINE

1° — Par des fibres charnues et de courtes fibres tendineuses.
— Sur : — les 2/3 antérieurs de la crête iliaque,
sur la crête qui la sépare en 2 versants;
— le 1/3 externe de l'arcade crurale.

---

(1) Pour Poirier, les fibres du grand oblique s'attachent directement sur le 1/3 externe du ligament inguinal (fibres propres de l'arcade crurale) et s'enroulent autour de ses 2/3 internes.
(2) Ces fibres sont décrites par Poirier avec l'arcade crurale.

2° — Par une lame aponévrotique, confondue avec l'aponévrose lombaire.
— Sur : — le 1/3 postérieur de la crête iliaque,
— l'apophyse épineuse de la Ve vertèbre lombaire.

CORPS MUSCULAIRE

Aplati, étroit en arrière, large en avant.
Les fibres postérieures sont verticales, les moyennes horizontales, les inférieures obliques en bas et en dedans.

TERMINAISON

1° Les fibres postérieures

— Par 3 digitations charnues.
— Sur le bord inférieur des 3 dernières côtes et des 10e et 11e cartilages costaux (1) (Poirier).

2° Les fibres moyennes

se continuent par l'*aponévrose du petit oblique*, suivant une ligne oblique en bas et en avant qui est :
— plus interne que celle du grand oblique,
— plus externe que celle du transverse (sauf en bas où les 2 lignes sont confondues).

L'aponévrose du petit oblique se termine au niveau de la ligne blanche qu'elle contribue à former :
— dans ses 2/3 supérieurs, elle se divise au bord externe du grand droit en 2 feuillets qui passent en avant et en arrière du grand droit,
— dans son 1/3 inférieur, elle passe en totalité en avant du grand droit.

3° Les fibres inférieures (nées de l'arcade)

passent en arche au-dessus puis en arrière du cordon et s'unissent aux fibres du transverse pour former le *tendon conjoint*.

Le tendon conjoint se porte en bas et s'insère sur :
— la surface inguinale du pubis et la symphyse, en avant du grand droit, en arrière du pilier postérieur du grand oblique ;
— l'épine du pubis,
— la partie externe de la crête pectinéale, uni au ligament de Gimbernat.

4° Les fibres les plus inférieures s'appliquent sur la fibreuse du cordon et constituent, avec des fibres du transverse, le *faisceau externe du crémaster*. (Le faisceau interne est également formé par les fibres du petit oblique ; il s'attache sur l'épine pubienne.)

TRANSVERSE DE L'ABDOMEN

C'est le plus profond des trois muscles larges de la paroi antéro-latérale de l'abdomen.
Tendu de la colonne vertébrale à la ligne blanche.

ORIGINE

1° — Par 6 digitations charnues.
— Sur la face interne des 6 derniers arcs costaux :
— sur les 7e et 8e cartilages,
— sur le 9e cartilage et la 9e côte,
— sur les 10e, 11e et 12e côtes, unies aux digitations du diaphragme.

(1) Pour Rouvière, sur les 4 derniers cartilages costaux.

2° — Par une lame tendineuse large et quadrilatère : l'*aponévrose postérieure du transverse* (1).
— Sur le sommet des apophyses transverses des 4 premières vertèbres lombaires (Rouvière) ou des 5 vertèbres lombaires (Poirier).

3° — Par des fibres charnues et de courtes fibres tendineuses.
— Sur : *a*) Les 2/3 antérieurs de la crête iliaque sur son versant interne, en dedans du petit oblique.
b) Le 1/3 externe de l'arcade crurale.

CORPS MUSCULAIRE

Large, mince, demi-cylindrique.
Compris entre deux lames aponévrotiques, postérieure et antérieure.
Triangulaire à base antérieure qui se continue par l'*aponévrose antérieure du transverse* suivant une ligne concave en avant.

TERMINAISON

1° L'aponévrose antérieure du transverse

passe : — dans ses 2/3 supérieurs, en arrière du grand droit,
— dans son 1/3 inférieur, en avant de ce muscle.
Elle se termine au niveau de la ligne blanche qu'elle contribue à former.

2° Les fibres inférieures (nées de l'arcade crurale)

se portent en bas et en dedans et passent au-dessus puis en arrière du cordon ; elles s'unissent avec des fibres du petit oblique pour former le *tendon conjoint*.

3° Quelques fibres inférieures forment *le crémaster*.

INNERVATION

— Ils sont tous innervés par : — les 5 ou 6 derniers nerfs intercostaux (le transverse et le petit oblique par les 4 derniers nerfs intercostaux) ;
— les grand et petit abdomino-génitaux ;
— sauf le pyramidal qui ne reçoit que du grand abdomino-génital.

PHYSIOLOGIE

— Ils constituent une « *sangle abdominale* » et diminuent les dimensions de la cavité abdominale, intervenant dans l'expiration, la miction, la défécation, les vomissements...
— Ils sont expirateurs (rôle important) en agissant sur les côtes et en refoulant le contenu de la cavité abdominale.
— La contraction des muscles grand droit, grand oblique et petit oblique, lorsqu'ils prennent leur point fixe sur le thorax, porte le bassin en avant et en haut.
— La contraction isolée du grand oblique ou du petit oblique entraîne un mouvement de rotation du thorax.

APONÉVROSES

Le fascia transversalis qui tapisse la face postérieure du muscle transverse et les aponévroses antérieures des muscles larges forment :
— sur la ligne médiane : *la ligne blanche*,
— de chaque côté : *la gaine des muscles droits*,
— en bas : ils participent à la formation de l'*arcade crurale*.

(1) Sa partie supérieure est renforcée par le *ligament lombo-costal de Henle*, tendu transversalement des apophyses transverses des 2 premières vertèbres lombaires à la XIIe côte ou la XIe si la dernière côte est courte.

A) LA GAINE DES MUSCLES DROITS

1° CONSTITUTION

L'aponévrose du petit oblique, au niveau des 2/3 supérieurs du grand droit, se divise en 2 feuillets, antérieur et postérieur, qui passent en avant et en arrière du grand droit. Au niveau du 1/3 inférieur, cette aponévrose reste unique et passe en avant du grand droit ainsi que l'aponévrose du transverse.

Aussi la structure de la gaine est-elle différente en haut et en bas ; elle est constituée par :

- **En avant :**
  - — *Dans les 2/3 supérieurs :* — l'aponévrose du grand oblique,
    — le feuillet antérieur de l'aponévrose du petit oblique,
    — le faisceau abdominal du grand pectoral s'insère à ce niveau.
  - — *Dans le 1/3 inférieur :* — l'aponévrose du grand oblique,
    — l'aponévrose du petit oblique,
    — l'aponévrose du transverse.
- **En arrière :**
  - — *Dans les 2/3 supérieurs :* — le feuillet postérieur de l'aponévrose du petit oblique,
    — l'aponévrose du transverse,
    — le fascia transversalis.
  - — *Dans le 1/3 inférieur :* — le fascia transversalis.
  - — *La limite entre les 2 segments* est marquée par une arcade fibreuse : *l'arcade de Douglas :*
    Concave en bas, elle répond au bord inférieur du segment de l'aponévrose du transverse situé en arrière du grand droit (1).
    Son extrémité externe se continue par le ligament de Hesselbach.
    Elle est souvent doublée de 2 ou 3 arcades accessoires situées au-dessous.
- **En dehors,** le bord externe de la gaine est formée par l'écartement :
  - — *dans les 2/3 supérieurs,* des 2 feuillets de l'aponévrose du petit oblique ;
  - — *dans le 1/3 inférieur,* de l'aponévrose du transverse et du fascia transversalis.
- **En dedans,** le bord interne est constitué sur toute sa longueur par la ligne blanche.

2° CONTENU

— *Le grand droit de l'abdomen,* entouré d'un espace celluleux :
  — En avant, il est peu important ; le muscle adhère à la gaine au niveau de ses intersections tendineuses.
  — En arrière, il est plus important ; le muscle n'adhère pas à sa gaine ;
  il s'élargit en bas pour former l'*espace sus-pubien* (ou cavum supra-pubicum), triangulaire, cet espace est compris entre le droit, le fascia transversalis et le pubis.

— *Le pyramidal,* situé en avant de la partie inférieure du droit, est contenu dans une petite gaine propre.

---

(1) Le grand droit paraît ainsi passer dans une boutonnière fibreuse creusée dans l'aponévrose du transverse.

— *Les artères* — épigastrique en bas qui pénètre dans la gaine au niveau de l'arcade de Douglas,
— mammaire interne (branche abdominale), en haut;
elles s'anastomosent autour de l'ombilic.

— *Leurs veines* satellites.

— *Les nerfs du grand droit* (6 derniers intercostaux, nerfs grand et petit abdomino-génitaux) qui pénètrent dans la gaine par son bord externe.

B) LA LIGNE BLANCHE

est un raphé tendineux médian.

- Tendue entre : — en haut : la face antérieure de l'appendice xiphoïde, un peu au-dessus de sa pointe;
  — en bas : le bord supérieur de la symphyse pubienne.

- Elle est large à sa partie supérieure (entre l'appendice xiphoïde et 1 ou 2 cm au-dessous de l'ombilic), atteignant 2 cm au niveau de l'ombilic;
  elle est étroite et linéaire dans sa partie inférieure.

- Elle est constituée par :
  — L'entrecroisement des fibres des aponévroses des 3 muscles larges.
  — L'adhérence à sa face postérieure du fascia transversalis.
  — Des *fibres de renforcement longitudinales*, situées à ses 2 extrémités :
    — *en haut :* un faisceau xiphoïdien, partant de l'appendice xiphoïde et se perdant peu après dans le raphé;
    — *en bas :* les 2 ligaments sus-pubiens :
      a) *Le ligament sus-pubien antérieur* est court et s'attache sur la symphyse.
      b) *Le ligament sus-pubien postérieur* (ou adminiculum lineæ albæ), est triangulaire à base inférieure, implantée sur la symphyse et le pubis;
      il monte en s'effilant en arrière de la ligne blanche,
      séparant, sur la ligne médiane, les 2 espaces sus-pubiens.

- Elle présente des *orifices vasculaires* étroits, surtout au-dessus de l'ombilic (1).
  Le plus important de ceux-ci est l'**anneau ombilical.**
  — C'est un orifice arrondi ou elliptique, très petit (il est souvent punctiforme ou absent), creusé dans la ligne blanche.
  — Son pourtour adhère aux téguments qui forment l'ombilic.
  — Il est en partie comblé par les *cordons fibreux* de la veine ombilicale, de l'ouraque, et des 2 artères ombilicales qui adhèrent entre eux et au bord inférieur de l'anneau (2).
  La partie supérieure de l'anneau, lorsqu'elle est libre, est comblée par un petit peloton adipeux.
  — Il est recouvert en arrière par le *péritoine* qui adhère à ce niveau;
  il peut en être séparé par le *fascia ombilicalis* (Richet) :
  C'est une lame transversale, dépendance du fascia transversalis dont :
  — le bord supérieur est à 2 ou 3 doigts au-dessus de l'ombilic;
  — le bord inférieur est au-dessus, au niveau ou au-dessous de l'anneau ombilical.
  Il limite avec la ligne blanche un canal où passe la veine ombilicale.

---

(1) Ils peuvent être l'amorce des hernies de la ligne blanche.

(2) En fait, les variations sont très nombreuses. Les cordons peuvent combler complètement l'orifice (Grégoire); le cordon de la veine ombilicale peut adhérer au pourtour supérieur de l'orifice (Poirier).

C) L'ARCADE CRURALE (ou arcade fémorale ou arcade de Fallope)

- C'est une bandelette fibreuse tendue de l'épine iliaque antéro-supérieure à l'épine pubienne.
- Longue de 12 cm en moyenne;
  oblique en bas et en dedans, située dans un plan frontal;
  elle est rectiligne, ou plus souvent contournée en S : convexe en haut dans sa partie externe, convexe en bas dans sa partie interne.
- **Constitution** : elle est formée de 2 sortes de fibres :
  - — *Les fibres propres* constituent le *ligament inguinal externe de Henle ;*
    il s'attache sur l'épine iliaque antéro-supérieure par 2 racines;
    il se termine sur l'épine pubienne.
  - — *Les fibres de l'aponévrose du grand oblique :*
    elles s'enroulent autour du ligament inguinal d'avant en arrière et de dehors en dedans, formant une gouttière ouverte en haut :
    - — Le fond de la gouttière est occupé par le ligament unguinal.
    - — Son versant antérieur se continue avec l'aponévrose du grand oblique.
    - — Son versant postérieur forme la *bandelette ilio-pubienne* de Thompson :
      c'est une bandelette fibreuse qui adhère et renforce le fascia transversalis;
      elle est tendue de l'épine iliaque à l'épine pubienne et se prolonge en dedans jusqu'à la ligne blanche en passant en arrière du grand droit.
- A sa partie interne, certaines fibres de l'arcade se portent en bas, en arrière et en dehors et forment le **ligament de Gimbernat** (1) :

  Triangulaire, situé dans un plan presque horizontal.
  Son bord inférieur s'attache à la crête pectinéale.
  Son sommet répond à l'épine du pubis.
  Son bord externe, libre et tranchant, limite en dedans l'anneau crural.

  Ses fibres les plus externes se portent en dehors le long de la crête pectinéale,
  elles forment, avec le périoste et l'aponévrose pectinéale, un épaississement fibreux : *le ligament de Cooper.*

- **Sur l'arcade crurale s'insèrent :**
  - — L'aponévrose fémorale, le long de son bord inférieur (elle abaisse et tend l'arcade vers la cuisse).
  - — Les muscles petit oblique et transverse sur son 1/3 externe.
  - — Le fascia iliaca, qui recouvre le psoas, adhère à la 1/2 externe de l'arcade;
    la partie interne de ce fascia, épaissie, forme la *bandelette ilio-pectinée*, tendue de l'arcade à l'éminence ilio-pectinée.
  - — Le fascia transversalis adhère, en arrière, à la bandelette ilio-pubienne.
- L'arcade limite avec le bord antérieur de l'os iliaque **un large orifice :**

  Il est divisé en *2 loges* par la bandelette ilio-pectinée :
  - — *La loge externe* ou musculaire contient :
    - — Le muscle psoas-iliaque.
    - — Le nerf crural, à la face interne du psoas.
    - — Le nerf fémoro-cutané (entre les 2 racines du ligament inguinal).
  - — *La loge interne* ou vasculaire contient :
    - — L'artère et la veine fémorale contenues dans la gaine vasculaire.

---

(1) Pour Poirier, il constitue l'insertion pectinéale du grand oblique.

— Les lymphatiques et parfois le ganglion de Cloquet dans la loge interne de la gaine vasculaire.
— Le rameau crural du génito-crural.
— Le nerf de Schwalbe, et le sympathique péri-artériel.
— Le nerf du pectiné.

II. — RÉGION POSTÉRIEURE

Dans son segment postérieur (1), la paroi abdominale est formée, de chaque côté du rachis, par des muscles et aponévroses disposés en plusieurs plans.

En allant de la superficie vers la profondeur (ou d'arrière en avant) :

1° L'APONÉVROSE LOMBAIRE

Elle constitue la lame d'origine du grand dorsal.

Triangulaire, elle s'attache :

— par sa base, interne, sur la ligne des apophyses épineuses depuis D7 jusqu'à la dernière sacrée;

— par son bord inférieur, sur la crête iliaque.

Sa face superficielle est recouverte en haut par le trapèze.

Sa face profonde est adhérente au plan sous-jacent le long du bord externe des muscles spinaux : elle est déprimée et forme la *gouttière lombaire latérale.*

Son bord externe, juste au-dessus de la crête iliaque, croise le bord postérieur du grand oblique :

Le *triangle de J. L. Petit* est compris entre la crête iliaque et les bords de ces 2 muscles; son fond est formé par le petit oblique.

2° LE PLAN SOUS-JACENT est constitué par :

a) En dedans : la masse commune des muscles spinaux.

Elle occupe les gouttières vertébrales.

Elle est formée par :

- *Le transversaire épineux* qui constitue la partie profonde, charnue, de la masse commune.
  Il est formé d'une série de petits muscles disposés en chevron.
- *Le sacro-lombaire et le long dorsal* qui sont réunis en une lame tendineuse très épaisse qui adhère à l'aponévrose lombaire (2).

b) En haut : le petit dentelé postérieur et inférieur.

Quadrilatère, mince, oblique en haut et en dehors.

Il est tendu entre :

— les apophyses épineuses des 2 dernières dorsales et des 3 premières lombaires,

— et les 3 ou 4 dernières côtes.

En dedans, il passe en arrière de la masse commune.

---

(1) Ce segment répond à la *région lombo-iliaque* comprise entre la 12e côte, la crête iliaque et le rachis.

(2) Le sacro-lombaire est en dehors du long dorsal.
Au-dessus de la masse commune, les 2 muscles se séparent :
— *Le long dorsal* remonte jusqu'à la deuxième côte. Il se termine sur toute la hauteur de la colonne sur les apophyses transverses des vertèbres lombaires et les côtes.
— *Le sacro-lombaire* se termine sur les transverses lombaires et les 6 dernières côtes. Il se continue par un 2e corps charnu qui remonte jusqu'à C3.

c) En dehors : le petit oblique.
dont le bord postérieur, oblique en bas et en dedans,
est tendu entre la 12e côte et la partie postérieure de la crête iliaque.

d) L'espace de Grynfeltt (ou triangle lombo-costo-abdominal) est compris entre :
— en dehors, le petit oblique,
— en dedans, la masse commune,
— en haut, la 12e côte et le petit dentelé.
Son fond est formé par l'aponévrose postérieure du transverse :
— en dedans, elle est doublée, en avant, du carré des lombes,
— en dehors, elle constitue seule la paroi abdominale qui présente là un point faible.

3° L'APONÉVROSE POSTÉRIEURE DU TRANSVERSE

Va s'insérer sur les apophyses transverses.
Elle est renforcée en haut par le ligament lombo-costal.

En dedans, les muscles inter-transversaires sont tendus entre les apophyses transverses sus- et sous-jacentes.

4° LE CARRÉ DES LOMBES

Est situé juste en avant de l'aponévrose du transverse.
Aplati, quadrilatère, tendu de la 12e côte à la crête iliaque et la colonne lombaire.
Il est formé de 2 portions :

1° La portion externe ou principale.

- *Elle naît :* — Sur : — le bord supérieur du ligament ilio-lombaire,
  — la crête iliaque, sur le 1/3 postérieur de son versant interne.
  — Par des fibres charnues et tendineuses.
- Elle monte verticalement.
- *Elle se termine* sur : — le sommet des apophyses transverses des 4 premières vertèbres lombaires,
  — le corps de D12,
  — les 2/3 internes du bord inférieur de la 12e côte.

2° La portion interne ou accessoire.

- *Elle naît :* — Sur le sommet des apophyses transverses des 4 dernières vertèbres lombaires.
  — Par 4 languettes tendineuses.
- Elle se porte en haut et en dehors, croisant le plan principal, et située en avant de lui.
- *Elle se termine* au bord inférieur de la 12e côte.

L'aponévrose du carré des lombes tapisse la face antérieure du muscle.

Son bord supérieur, épais, forme l'*arcade du carré des lombes* ou *ligament cintré du diaphragme*, tendu de l'apophyse transverse de L1 au sommet de la 12e côte.

5° LE PSOAS-ILIAQUE

dans sa partie supérieure (psoas) est en avant du carré des lombes;
il est tapissé par le fascia iliaca dont le bord supérieur forme l'arcade du psoas.

CANAL INGUINAL

C'est un interstice ménagé entre les éléments de la paroi abdominale antéro-latérale (1).
Il livre passage au cordon chez l'homme et au ligament rond chez la femme.

Il est situé dans la région inguinale, au-dessus de la partie interne de l'arcade crurale.
Long de 4 à 5 cm.
Oblique en bas, en dedans et en avant, il forme un angle de 15° avec l'arcade crurale et de 45° avec l'horizontale.

Il présente à décrire 4 parois et 2 orifices.

1° LA PAROI ANTÉRIEURE

- Elle est essentiellement formée par *l'aponévrose du grand oblique :*
  - — En dedans : le pilier externe (2).
  - — En dehors : les fibres qui se terminent sur l'arcade crurale et s'enroulent autour du ligament inguinal externe.
- *En dehors*, l'aponévrose du grand oblique est doublée à sa face profonde par l'insertion sur l'arcade crurale des *muscles transverse et petit oblique* (3).

2° LA PAROI SUPÉRIEURE

est formée par le bord inférieur des muscles transverse et petit oblique qui passent en pont au-dessus du cordon.
En dedans, ces 2 muscles vont former le *tendon conjoint* qui se recourbe vers le bas et passera en arrière du cordon. Ils sont donc successivement en avant (inconstamment), au-dessus puis en arrière du cordon.

3° LA PAROI INFÉRIEURE

est constituée par la partie interne de l'arcade crurale.
En forme de gouttière ouverte en haut;
formée — de fibres propres : le ligament inguinal externe,
— de fibres du grand oblique.
Elle sépare le canal inguinal de l'anneau crural.

4° LA PAROI POSTÉRIEURE

est la plus complexe.
Épaisse en dedans, elle est beaucoup plus mince en dehors.
Elle est constituée par :
a) En dedans : 4 plans fibreux superposés d'avant en arrière :
- *Le pilier postérieur du grand oblique* (ou ligament de Colles), qui vient du grand oblique du côté opposé et a traversé la ligne médiane.
- *Le tendon conjoint,* lame tendineuse formée par les tendons accolés du petit oblique et du transverse;

---

(1) Ce n'est pas un canal au sens strict du mot; il n'a pas de parois propres. Il n'est constitué que par les éléments musculaires et aponévrotiques qui entourent le cordon.

(2) Pour le détail des insertions, voir la question « muscles de l'abdomen ».

(3) Ces muscles ne sont situés en avant du cordon que lorsque leur insertion sur l'arcade descend très bas.

oblique en bas et en dedans;
il déborde en dehors le pilier de Colles.

- *Le ligament de Henle,*
  expansion latérale du tendon du grand droit.
  Triangulaire, sa base s'insère sur l'épine pubienne et la crête pectinéale;
  son bord externe est libre et tranchant.
- *Le fascia transversalis*
  est placé en arrière de ces éléments et va passer en arrière du grand droit.

b) En dehors, la paroi postérieure n'est formée que par le fascia transversalis.

- Il est renforcé par :
  - — *Le ligament de Hesselbach.*
    C'est un simple épaississement du fascia transversalis.
    Il se détache de l'extrémité de l'arcade de Douglas,
    descend en bas, puis décrit une anse à concavité supéro-externe qui borde en dedans et en bas l'orifice profond du canal inguinal.
    Il se perd sur la bandelette ilio-pubienne et dans le fascia transversalis en dehors de l'orifice profond du canal.
  - — *La bandelette ilio-pubienne de Thompson*
    renforce la partie inférieure du fascia transversalis.
    C'est une bandelette fibreuse parallèle à l'arcade, tendue de l'épine iliaque antéro-supérieure à l'épine pubienne.
- Entre : — en haut, le ligament de Hesselbach,
  — en dedans, le tendon conjoint,
  — en bas, la bandelette ilio-pubienne,
  la paroi postérieure n'est formée que par le fascia transversalis : c'est le *point faible de la paroi* (siège des hernies inguinales directes).
- En dehors, s'ouvre l'*orifice profond du canal inguinal ;*
  à ce niveau le fascia transversalis se continue avec la fibreuse du cordon.

c) La paroi postérieure est recouverte par *le péritoine.*
Elle en est séparée par le fascia sous-péritonéal (ou fascia propria),
où cheminent : — l'artère épigastrique, en dehors,
— l'artère ombilicale, en dedans,
— l'ouraque, sur la ligne médiane.

Ces éléments soulèvent le péritoine qui forme des *fossettes inguinales :*

- — *La fossette inguinale externe* est en dehors de l'artère épigastrique.
  Elle répond à l'orifice profond du canal inguinal.
  C'est à son niveau que se font les hernies obliques externes.
- — *La fossette inguinale moyenne* est comprise entre l'artère épigastrique et l'artère ombilicale.
  Elle répond au point faible de la paroi postérieure.
  C'est là que se produisent les hernies directes.
- — *La fossette inguinale interne* est située entre l'artère ombilicale et l'ouraque.
  Elle répond à la partie la plus solide de la paroi postérieure.
  Aussi les hernies obliques internes sont-elles exceptionnelles.

5° L'ORIFICE PROFOND (ou interne).

Il est situé à 10 ou 15 mm au-dessus du 1/3 moyen de l'arcade crurale.
Ovalaire, à grand axe oblique en bas et en dedans.
Son bord externe est sans relief.
Son contour inféro-interne est saillant et répond au ligament de Hesselbach.
A son niveau, le fascia transversalis se continue par la gaine fibreuse du cordon.

6° L'ORIFICE SUPERFICIEL (ou externe).

Il est situé au niveau de l'épine pubienne.
Ovalaire, ou triangulaire à grand axe oblique en bas et en dedans;
il est petit, n'admettant pas plus de la pulpe de l'index.

Il est compris entre les piliers externe et interne du grand oblique;
son angle inférieur est bordé par le pilier postérieur du grand oblique du côté opposé;
son angle supéro-externe est émoussé par les fibres arciformes du grand oblique.

CONTENU

1° Chez l'homme.

Le canal inguinal est traversé par le *cordon spermatique :*

- Il est enveloppé par la *fibreuse commune.*
- *Sur la fibreuse s'appliquent :*
  - — L'artère funiculaire, branche de l'épigastrique.
  - — Les fibres du crémaster, venues du petit oblique et du transverse.
  - — Des rameaux des nerfs : génito-crural, grand et petit abdomino-génitaux.
- *Dans la fibreuse :*
  - — Le ligament de Cloquet, reliquat fibreux du canal péritonéo-vaginal.
  - — En avant de lui : — l'artère spermatique,
    - — le plexus veineux antérieur,
    - — les lymphatiques.
  - — En arrière de lui : — le canal déférent,
    - — l'artère déférentielle.
    - — le plexus veineux postérieur.

2° Chez la femme.

— le ligament rond, avec son artère et ses veines,
— le canal de Nück,
— des rameaux des nerfs génito-crural, grand et petit abdomino-génitaux.

MUSCLE PSOAS-ILIAQUE

Muscle formé par deux chefs :
— distincts à leur partie supérieure :
— *le psoas* qui prend origine sur la colonne lombaire,
— *l'iliaque* qui naît de la fosse iliaque interne,
— réunis à leur terminaison sur le petit trochanter.

I — PSOAS

Muscle long et fusiforme, tendu de la colonne lombaire au petit trochanter.

ORIGINE

Elle se fait en 2 plans : — le plan antérieur ou corporéal, le plus important,
— le plan postérieur ou costoïdal, accessoire.

A) PLAN ANTÉRIEUR, CORPORÉAL

— Par des faisceaux tendineux.

— Sur : 1° Les faces latérales des disques intervertébraux de D12 à L5.

2° Les faces latérales des corps vertébraux, mais seulement sur leur partie adjacente aux disques. Donc sur :
— les parties supérieure et inférieure des 4 premières lombaires,
— la partie inférieure de D12,
— inconstamment la partie supérieure de L5.

3° Quatre arcades tendineuses, réunissant les insertions précédentes, tendues sur les faces latérales des 4 premières vertèbres lombaires, de leur bord supérieur à leur bord inférieur. Ces arcades limitent des orifices ostéo-fibreux où passent les vaisseaux lombaires et les rameaux communiquants du sympathique.

B) PLAN POSTÉRIEUR, COSTOIDAL

— Sur la face antérieure et le bord inférieur des apophyses costiformes des 5 vertèbres lombaires, près de leur base, en dedans du carré des lombes.

— Par des digitations charnues dont :
— la 1re est petite,
— les 2e, 3e et 4e sont larges,
— la 5e manque souvent;
— inconstamment, une digitation peut se détacher de la 12e côte.

Ces digitations se réunissent en un plan postérieur qui va s'accoler au plan antérieur;
quelquefois elles se réunissent isolément au plan antérieur.

CORPS MUSCULAIRE

— *Les 2 plans* sont séparés par un interstice, seulement visible en dedans, où chemine le plexus lombaire et les vaisseaux lombaires.
— Ils se réunissent pour former le corps charnu.

— Celui-ci : — descend le long de la colonne lombaire;
— suit la « margelle du petit bassin », à la partie interne de la fosse iliaque interne;
— s'engage sous la partie externe de l'arcade crurale, en dehors de l'éminence ilio-pectinée;
— apparaît dans le fond du triangle de Scarpa.

— Les fibres musculaires se jettent sur le tendon terminal, qui apparaît à la face antéro-externe du muscle.

TERMINAISON

Sur le sommet du petit trochanter.

II — PETIT PSOAS

C'est un chef accessoire, annexé à la face antérieure du psoas.

ORIGINE

— Par de courtes fibres aponévrotiques.

— Sur : — le disque D12-L1,
— le bord inférieur de D12,
— le bord supérieur de L1.

CORPS MUSCULAIRE

C'est une bandelette musculaire aplatie qui croise en écharpe la face antérieure du psoas et se continue par un tendon.

TERMINAISON

Sur : 1° La partie antérieure de la ligne innominée, soulevant le tubercule du petit psoas (Testut).
2° Le fascia iliaca (muscle tenseur du fascia iliaca).

III — ILIAQUE

Muscle large, étalé en éventail, tendu de la fosse iliaque interne au petit trochanter.

ORIGINE

— Par des fibres charnues.

— Sur : 1° Les 2/3 supérieurs de la fosse iliaque interne et sur son pourtour :
— *En avant :* il confine aux épines iliaques antérieures et à l'échancrure inter-épineuse.
— *En bas et en arrière :* il s'attache sur le tiers postérieur de la ligne innominée.
— *En bas et en avant :* il reste à distance de la ligne innominée.
— *En haut :* il s'attache sur presque toute l'étendue de la lèvre interne de la crête iliaque;
atteignant le ligament ilio-lombaire en arrière et s'attachant entre les 2 chefs de ce ligament et sur lui.
2° La moitié supérieure de la symphyse sacro-iliaque.
3° La face supérieure de l'aileron sacré, dans sa partie externe, en dehors du tronc lombo-sacré.

CORPS MUSCULAIRE

Étalé, triangulaire; situé en dehors du psoas.
Il se rétrécit vers sa terminaison.

TERMINAISON

Elle est variable.

- *Le plus souvent*, les fibres musculaires se jettent à la partie inférieure du tendon du psoas, sur sa face antéro-externe.
- *Quelquefois*, elles se terminent sur un tendon propre qui est :
  - — soit uni à celui du psoas,
  - — soit séparé de lui par un interstice où peut se développer une bourse séreuse.
- *De toute façon*, il se termine sur le petit trochanter à côté du psoas.

IV — PETIT ILIAQUE

C'est un chef accessoire, annexé au bord antérieur du muscle iliaque.

ORIGINE

— Par des fibres charnues.

— Sur : — les épines iliaques antérieures supérieure et inférieure.
— l'échancrure interépineuse.

CORPS MUSCULAIRE

C'est un faisceau exclusivement charnu qui descend le long du bord antérieur de l'iliaque dont il est séparé par un interstice celluleux.

Il adhère à la capsule de l'articulation coxo-fémorale.

TERMINAISON

— Par des fibres charnues.
— Dans la fossette sous-trochantinienne.

GAINE DU PSOAS

Le muscle est contenu dans un canal ostéo-fibreux : le canal iliaque de Velpeau.
Il est formé par :

- **En arrière :**
  - — En bas, le squelette iliaque.
  - — En dedans, la colonne lombaire.
  - — En haut, l'aponévrose qui recouvre le carré des lombes.
- **En avant :** Une aponévrose, *le fascia iliaca*, mince dans la région lombaire, épaisse dans la région iliaque.

  Le fascia s'insère sur :
  - — *En haut :* l'arcade du psoas, tendue du flanc latéral du corps de L2 à la 1re costiforme.
  - — *En dehors :* — la crête iliaque, en bas,
    — l'aponévrose du carré des lombes, en haut.
  - — *En dedans :* — la colonne lombaire et les arcades d'origine du psoas,
    — l'aileron sacré,
    — la ligne innominée.
  - — *En bas :* elle adhère à l'arcade crurale et se continue au-dessous d'elle par une gaine celluleuse mince ;

    sa partie interne, épaissie, forme la *bandelette ilio-pectinée*, tendue de l'arcade à l'éminence ilio-pectinée.

INNERVATION

Elle est assurée par des branches du *nerf crural* (branche terminale du plexus lombaire).

- **Psoas.**

  Il reçoit :

  — *Les nerfs supérieurs du psoas,* 3 ou 4 rameaux nés des racines supérieures du crural (L2 et L3) ;
  ils se rendent aux 2 plans du psoas et au *petit psoas.*

  — *Le nerf inférieur du psoas,* né du tronc du crural et abordant plus ou moins haut la face externe du muscle.

- **Iliaque.**

  Il reçoit les *nerfs de l'iliaque :* 3 ou 4 filets nés du tronc du crural;
  ils innervent l'iliaque et le *petit iliaque.*

PHYSIOLOGIE

- *En prenant son point fixe sur la colonne lombaire et le bassin :*
  — Il fléchit la cuisse sur le bassin;
  — et lui imprime un léger mouvement de rotation externe (attitude dite de « psoïtis »).
- *En prenant son point fixe sur le fémur :*
  — Le psoas incline en avant la colonne et le bassin.
  — L'iliaque imprime au bassin un mouvement de rotation qui porte la symphyse pubienne du côté opposé.

DIAPHRAGME

Muscle plat et rayonné, formant une cloison musculo-aponévrotique qui sépare le thorax de l'abdomen.
Il s'implante au pourtour de l'orifice inférieur du thorax.

FORME

Il a l'aspect d'une voûte, concave en bas.
Plus large transversalement que d'avant en arrière ; divisé en 2 parties :

- L'une, *antérieure* ou *sterno-costale*, est horizontale ; elle présente :
  - — une dépression médiane,
  - — une coupole droite, répondant au 4e espace intercostal,
  - — une coupole gauche, plus basse, ne dépassant pas le 5e espace (1).
- L'autre, *postérieure*, est verticale et répond à la *région des piliers*. piliers de Henle

CONSTITUTION

Il est formé d'une série de petits muscles digastriques tendus d'un point à un autre de l'orifice inférieur du thorax.
Les tendons intermédiaires s'entrecroisent et constituent une portion centrale, tendineuse : *le centre phrénique*.
Les corps musculaires forment la partie périphérique, charnue, du diaphragme.
En outre, cette cloison présente de nombreux orifices faisant communiquer le thorax et l'abdomen.

I — INSERTIONS PÉRIPHÉRIQUES

Le diaphragme s'insère au pourtour interne de l'orifice inférieur du thorax sur : le sternum, les côtes, la colonne vertébrale.

A) PORTION VERTÉBRALE

planchers porteurs de region costale

Elle s'insère sur : — les corps vertébraux par 2 faisceaux tendineux : les piliers principal et accessoire,
— une arcade fibreuse transversale : l'arcade du psoas.

1° LE PILIER PRINCIPAL

ORIGINE

- **A droite**
  - — Par un large tendon aplati d'avant en arrière.
  - — Sur : — la face antérieure du corps de L2 et L3, mais seulement près de leurs bords supérieur et inférieur, formant avec la partie moyenne un orifice ostéo-fibreux où passent les artères lombaires ;
    - — les disques intervertébraux attenants,
    - — descendant parfois jusqu'à L4.

(1) En fait, la hauteur des coupoles est très variable suivant : — l'état respiratoire,
— la conformation du thorax,
— les variations de la pression abdominale.

• **A gauche**

— Par un tendon moins large et moins épais.
— Sur : — la face antérieure du corps de L2, près de ses bords supérieur et inférieur,
— les 2 disques adjacents,
— remontant parfois jusqu'à L1.

Les fibres les plus internes des 2 piliers s'entrecroisent sur la ligne médiane et forment avec le ligament vertébral commun antérieur un raphé tendineux prévertébral.

muscle de treitz l'attache au duodenum
surrenales en avant

TRAJET

Chaque pilier se porte en haut, en avant et un peu dehors, quittant le contact de la colonne vertébrale.

Son bord interne s'unit au pilier du côté opposé, formant un cintre aponévrotique qui limite en avant l'orifice aortique.

Les fibres musculaires naissent des 2 faces et du bord externe de chaque pilier; elles se disposent en *2 faisceaux :*

— *le faisceau externe* est formé de fibres qui restent latérales et vont se terminer dans le fond de l'échancrure du centre phrénique;
— *le faisceau interne* se porte en dedans, croisant sur la ligne médiane les fibres du pilier opposé (le gauche passe en avant du droit);
il va se terminer au bord postérieur de l'échancrure du centre phrénique :
— certaines fibres directement,
— d'autres après avoir recroisé la ligne médiane.

Ainsi est constitué un orifice musculaire où passe l'œsophage.

2° LE PILIER ACCESSOIRE

est latéro-vertébral, situé en dehors du précédent.

ORIGINE

— Par un tendon grêle
— Sur la face antérieure du corps de L2,
près de son bord supérieur, en dehors du pilier interne.

TRAJET

Il monte en haut et en avant;
se continue par une lame charnue aplatie qui va s'attacher au bord postérieur de l'échancrure du centre phrénique.

3° L'ARCADE DU PSOAS (1)

- C'est une *arcade tendineuse*,
  - — elle naît du corps de L2 à l'union des faces antérieure et latérale,
  - — elle contourne le psoas, qu'elle embrasse dans sa concavité inférieure,
  - — elle se termine à la face antérieure de l'apophyse costiforme de L1, près de sa base.
- *Les fibres charnues* naissent de la convexité de l'arcade, et forment une nappe musculaire mince, qui se termine au bord latéral de l'échancrure postérieure du centre phrénique.

B) PORTION COSTALE

Elle s'attache sur les 6 derniers arcs costaux et 3 arcades aponévrotiques intercostales.

ORIGINE

1° — Par 6 digitations charnues disposées en marche d'escalier dont :
- — les 3 premières s'intriquent avec celles du transverse sans qu'il y ait continuité des fibres ;
- — les 3 dernières sont séparées de celles du transverse par une intersection tendineuse.

— Sur la face interne des 6 derniers arcs costaux ;
l'insertion est :
- — chondrale sur les 7e et 8e arc,
- — chondro-costale sur le 9e,
- — costale sur les 10e, 11e et 12e.

2° Sur la convexité de 3 arcades intercostales :
- — *La 1re arcade* unit les sommets des 10e et 11e côtes.
- — *La 2e arcade* est tendue entre le sommet des 11e et 12e côtes.
  Ces 2 arcades forment les *arcades de Sénac*.
- — *La 3e arcade* ou *arcade du carré des lombes* (ou ligament cintré du diaphragme)
  est tendue entre :
  - — le sommet de la costiforme de L1 (2),
  - — et le sommet de la 12e côte (ou de la 11e si celle-ci est courte).

  Les fibres qui naissent de cette arcade sont clairsemées et laissent un véritable hiatus à la partie moyenne : l'*hiatus costo-lombaire ;*
  il peut être comblé par un faisceau inconstant : le *faisceau costoïdal de Weber*, qui se détache du sommet de la costiforme de L1.

TRAJET

Les fibres charnues forment une nappe musculaire qui se recourbe en dedans.
Elles se terminent sur les folioles latérales et antérieure du centre phrénique.

---

(1) La dénomination de ces faisceaux est variable :
- Luschka - Farabeuf distinguent :
  - — un pilier interne principal,
  - — un pilier moyen accessoire,
  - — un pilier externe représenté par l'arcade du psoas.
- Grégoire décrit :
  - — un pilier interne,
  - — un pilier moyen représenté par le pilier accessoire et l'arcade du psoas,
  - — un pilier externe formé par l'arcade du carré des lombes.

(2) Le ligament cintré peut se continuer avec l'arcade du psoas, formant l'arcade de Haller.

C) PORTION STERNALE

— Elle naît à la face postérieure de l'appendice xiphoïde,
par des fibres tendineuses.

— Elle se porte en haut et en arrière;
et se termine sur la partie moyenne du bord antérieur de la foliole antérieure du centre phrénique.

— Elle forme un seul faisceau;
ou bien, plus souvent, elle est divisée en 2 petits faisceaux séparés par un interstice avasculaire.
La portion sternale est séparée de la portion costale par la fente de Larrey;
elle peut être partiellement comblée par un petit faisceau né de la face postérieure de l'aponévrose du transverse (1).

II — CENTRE PHRÉNIQUE

C'est une nappe tendineuse nacrée, brillante, située à la partie centrale du diaphragme.

• **FORME**

Il apparaît comme un trèfle à 3 folioles dont le pédicule postérieur serait remplacé par la large échancrure qui embrasse la colonne vertébrale.

— *La foliole antérieure* est la plus grande, étendue transversalement;
souvent déviée à gauche.

— *Les folioles latérales* sont allongées suivant un axe oblique en arrière et en dehors;
la foliole droite est plus grande que la gauche.

• **CONSTITUTION**

Le centre phrénique est formé de 2 sortes de fibres :

1° Des fibres fondamentales qui continuent la direction des fibres charnues.

2° Des fibres d'association qui se groupent en 2 bandelettes semi-circulaires (Bourgery) :

— *La bandelette semi-circulaire supérieure* est placée à la face supérieure du diaphragme,
elle s'étend de la foliole droite à la foliole antérieure en passant en arrière et en dedans de l'orifice de la veine cave inférieure.

— *La bandelette semi-circulaire inférieure* est placée à la face inférieure du centre phrénique;
elle s'étend transversalement de la foliole droite à la foliole gauche, en passant en avant et en dehors de l'orifice de la veine cave.

III — ORIFICES DU DIAPHRAGME

Cloison séparant le thorax de l'abdomen, le diaphragme présente des orifices traversés par des organes se rendant de l'un à l'autre.

Parmi ceux-ci les plus importants sont les orifices : aortique, œsophagien, de la veine cave inférieure.

---

(1) Ce petit faisceau peut se terminer sur le centre phrénique ou le péritoine (Theile).

4° ORIFICES DES PILIERS

- *Entre les piliers principal et accessoire,*
  - — constamment : les grands splanchniques droit et gauche ;
  - — inconstamment : la racine interne de :
    - — la grande azygos, à droite,
    - — l'hémi-azygos inférieure, à gauche,

    (qui peuvent passer dans l'orifice aortique).
- *Entre le pilier accessoire et le faisceau détaché de l'arcade du psoas,*
  - — la chaîne sympathique,
  - — le petit splanchnique (1).
- *L'hiatus costo-lombaire*
  où passent quelques lymphatiques (2).

5° ENTRE LES DIGITATIONS COSTALES

- — le nerf intercostal correspondant,
- — un rameau de la branche musculo-phrénique de l'artère mammaire interne.

6° DANS LA FENTE DE LARREY

- — la branche abdominale de l'artère mammaire interne,
- — un filet du phrénique, à droite.

7° LA FENTE MÉDIANE, RÉTROXIPHOÏDIENNE ne contient aucun élément vasculo-nerveux.

8° ORIFICES DES PHRÉNIQUES

- — *Le droit :* en avant et en dehors de la veine cave (il passe parfois dans l'orifice de la veine).
- — *Le gauche :* en arrière de la pointe du cœur, plus antérieur et plus externe que le droit.

INNERVATION

- *Les phréniques* sont les seuls nerfs moteurs :
  - — *Le droit* se divise en 3 ou 4 branches qui pénètrent le muscle en avant et en dehors de la veine cave inférieure.
    Son rameau abdominal perfore seul le diaphragme, et pénètre dans le pilier droit.
  - — *Le gauche* a une disposition analogue mais :
    - — il aborde le diaphragme plus en dehors et plus en avant ;
    - — sa branche abdominale est plus grêle.
- *Le sympathique* est uniquement vaso-moteur et intervient dans le tonus musculaire.
- *Les 6 derniers nerfs intercostaux* paraissent aborder les digitations du diaphragme, mais sont seulement sensitifs pour la plèvre et le péritoine.

PHYSIOLOGIE

- C'est avant tout un *muscle inspirateur*, en augmentant les diamètres de la cage thoracique.
- Accessoirement, il joue un rôle dans les efforts abdominaux, les vomissements, le hoquet.

---

(1) Les splanchniques traversent le diaphragme en un point variable :
— le grand peut passer avec le petit, en dehors du pilier accessoire,
— le petit peut passer avec le grand, entre les piliers accessoire et principal ;
il peut traverser l'orifice aortique.

(2) En outre, passent : — sous l'arcade du psoas, le psoas et la veine lombaire ascendante ;
— sous l'arcade du carré des lombes, le carré des lombes.

1° ORIFICE DE LA VEINE CAVE INFÉRIEURE trou carré

Fibreux et inextensible.

— Situé : — dans le centre phrénique, à l'union des folioles antérieure et droite,
— à 2 cm de la ligne médiane,
— à hauteur de D9.

— Ovalaire, à grand axe oblique en avant et en dedans; long de 3 cm.

— Limité par : — en arrière et en dedans, la bandelette semi-circulaire supérieure,
— en avant et en dehors, la bandelette semi-circulaire inférieure;

— Contenu : — La veine cave inférieure qui adhère au pourtour de l'orifice.
— Inconstamment, le phrénique droit, en dehors et en avant de la veine.

2° ORIFICE AORTIQUE

Fibreux et inextensible.

— Situé : — en avant de la colonne vertébrale, un peu à gauche de la ligne médiane;
— entre les 2 piliers internes,
— à hauteur de D12.

— Ovalaire à grand axe oblique en bas et en arrière;
haut de 4 à 5 cm, large de 1 cm 5.

— Limité par : — latéralement, les piliers internes,
— en avant, l'union de ces 2 piliers, formant un arc tendineux préaortique;
— en arrière, la face antérieure de D12 et L1, tapissée d'un surtout fibreux formé par l'entrecroisement des piliers internes et du grand ligament vertébral antérieur.

— Contenu : — l'aorte, adhérente à la partie antérieure de l'orifice,
— le canal thoracique, en arrière de l'aorte,
ou les 2 troncs lombaires qui vont le former lorsqu'il se constitue dans le thorax;
— parfois, la racine interne de la veine grande azygos à droite, ou celle de l'hémi-azygos inférieure à gauche;
— inconstamment, le petit splanchnique.

3° ORIFICE ŒSOPHAGIEN

Musculaire, extensible et contractile.

— Situé : — en avant de la colonne vertébrale, un peu à gauche de la ligne médiane,
— en avant et au-dessus de l'orifice aortique,
— à hauteur de D10.

— Ovalaire à grand axe oblique en bas, en arrière et un peu à gauche;
long de 3 cm, large de 1 cm.

— Limité par l'entrecroisement des fibres musculaires des piliers.

— Contenu : — l'œsophage, uni au pourtour de l'orifice par du tissu conjonctif dense et parfois des fibres musculaires (muscle de Rouget),
— les 2 pneumogastriques : le droit en arrière,
le gauche en avant;
— des anastomoses entre les artères diaphragmatiques supérieure et inférieure,
— des anastomoses veineuses porto-caves.

STERNO-CLEIDO-MASTOIDIEN

• INSERTIONS •

• SUR TEMPORAL ET OCCIPITAL •
(vue externe)

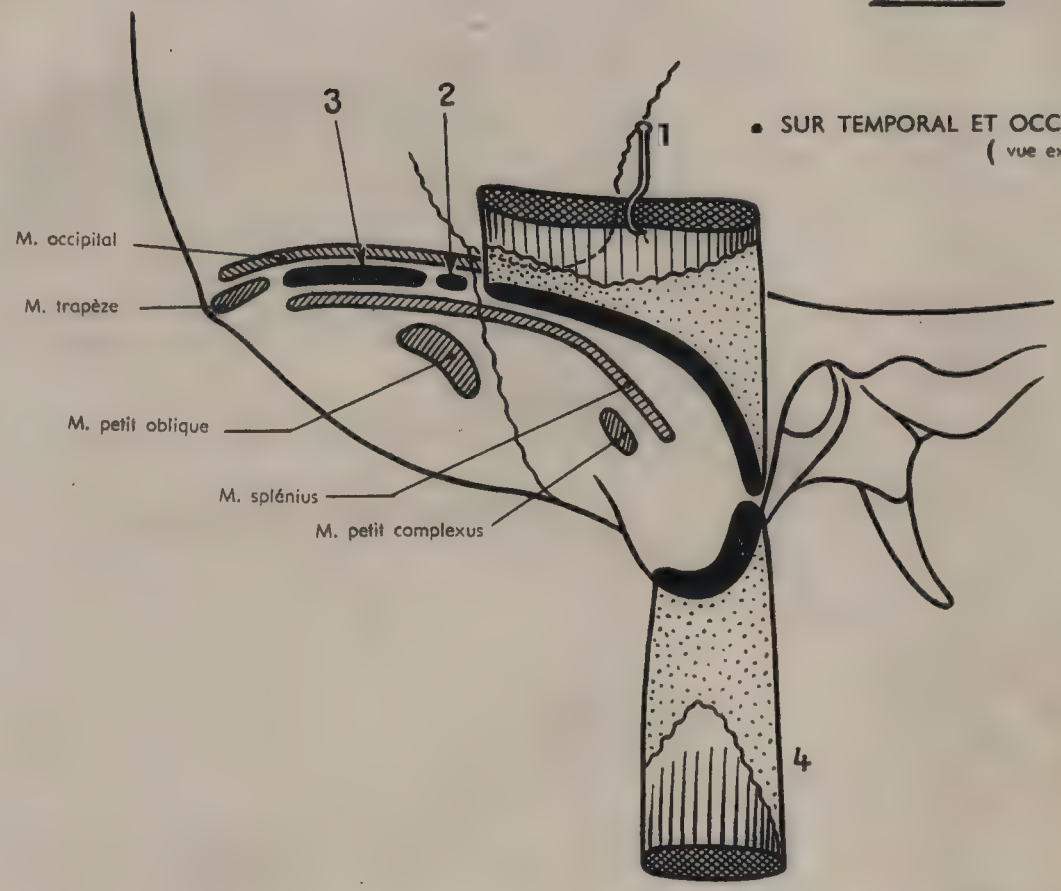

• SUR LA CLAVICULE •
(Vue Supérieure)

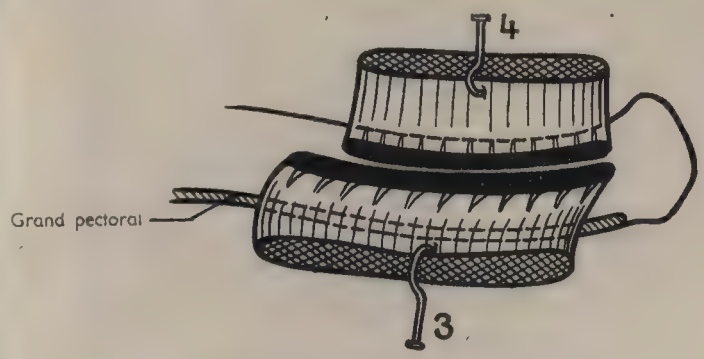

• SUR LE STERNUM •
(vue antérieure)

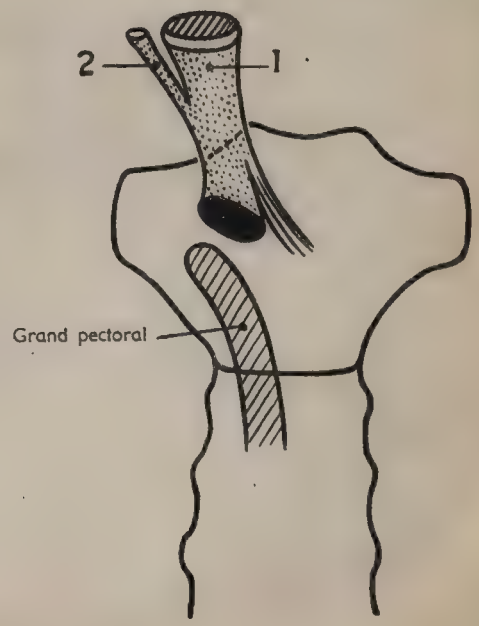

1 — Chef sterno-mastoïdien
2 — Chef sterno-occipital
3 — Chef cléido-occipital
4 — Chef cléido-mastoïdien

STERNO - CLEIDO - MASTOIDIEN

● CORPS MUSCULAIRE ET INNERVATION ●

(Vue externe)

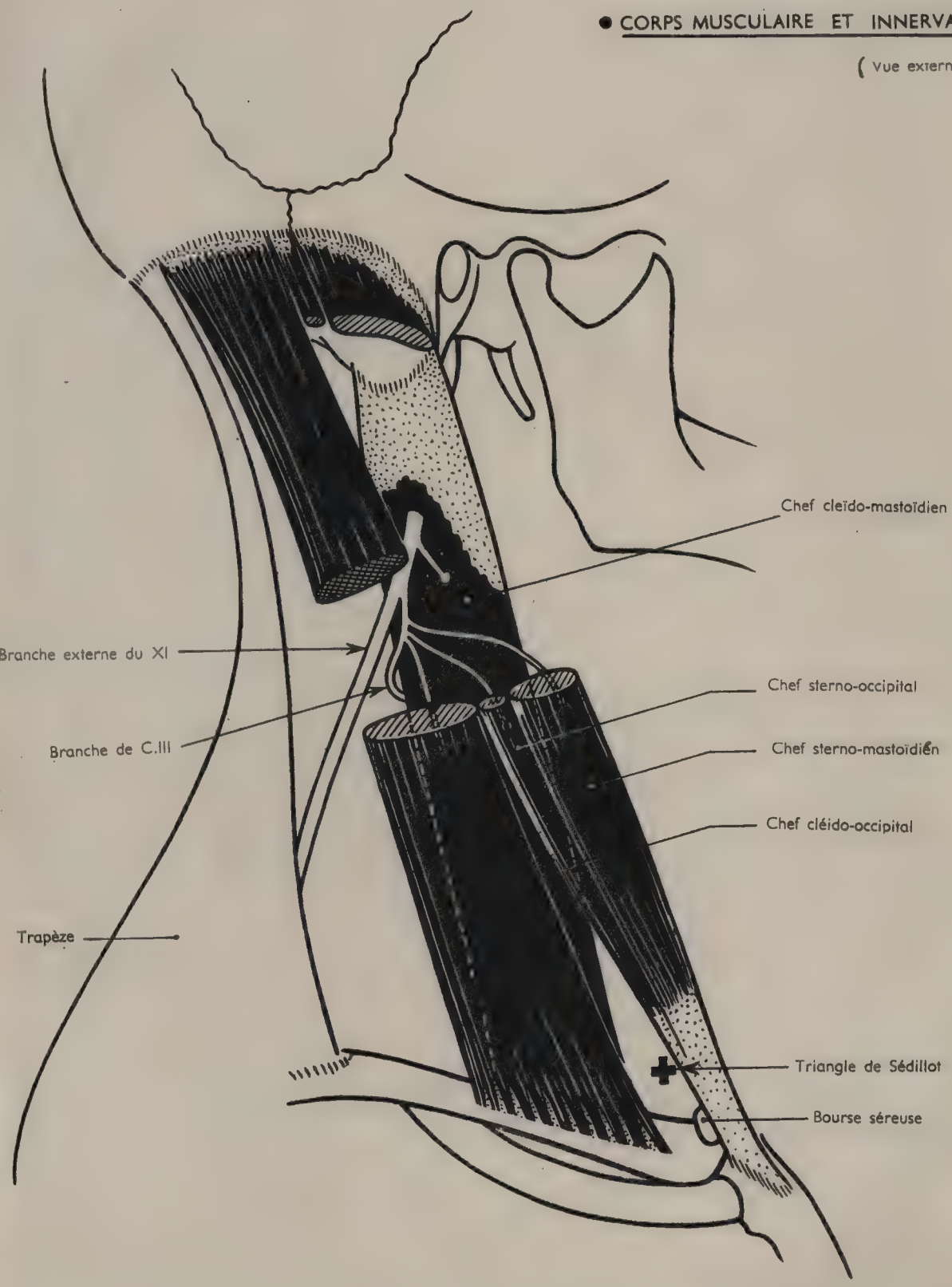

MUSCLES MASTICATEURS

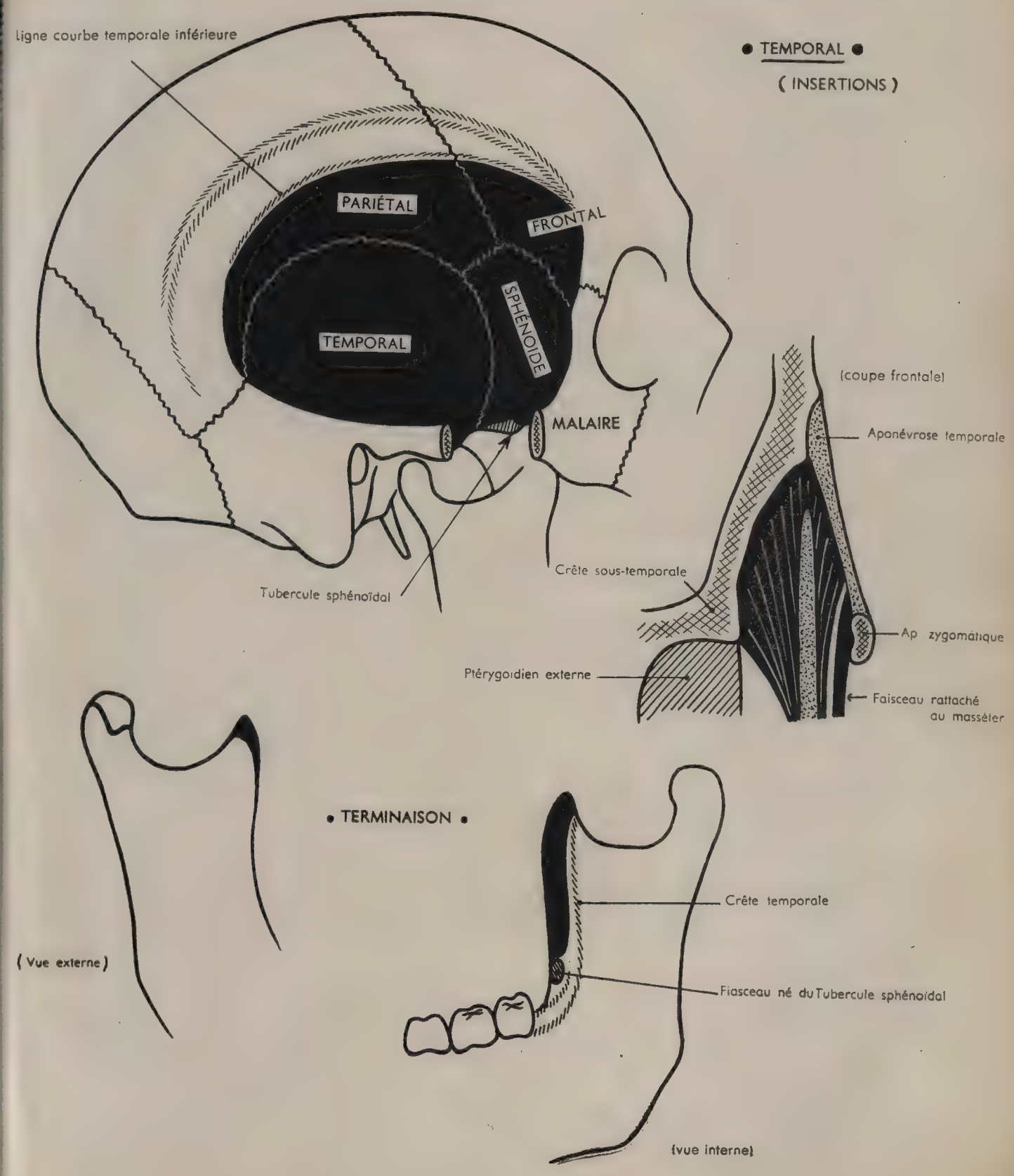

MUSCLES MASTICATEURS

• MASSÉTER •

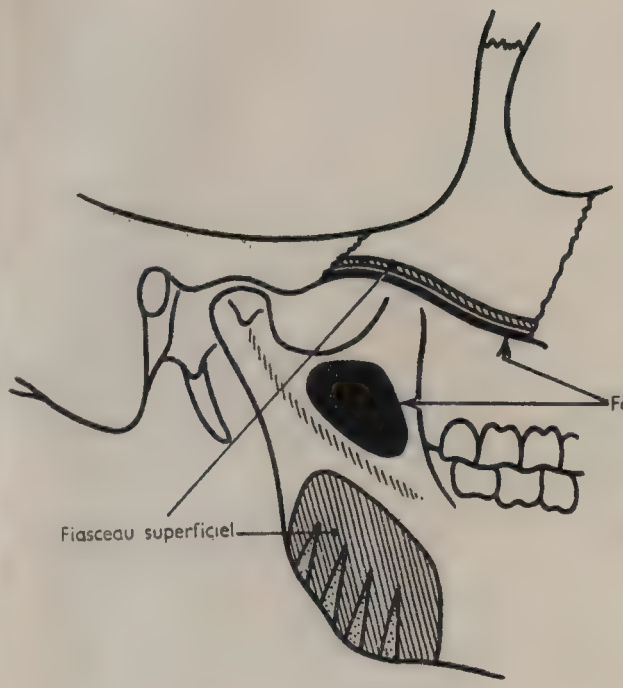

• INSERTIONS •

(Coupe frontale)

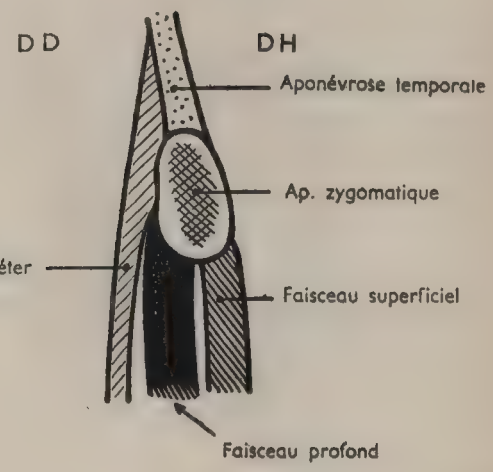

• CORPS MUSCULAIRE •

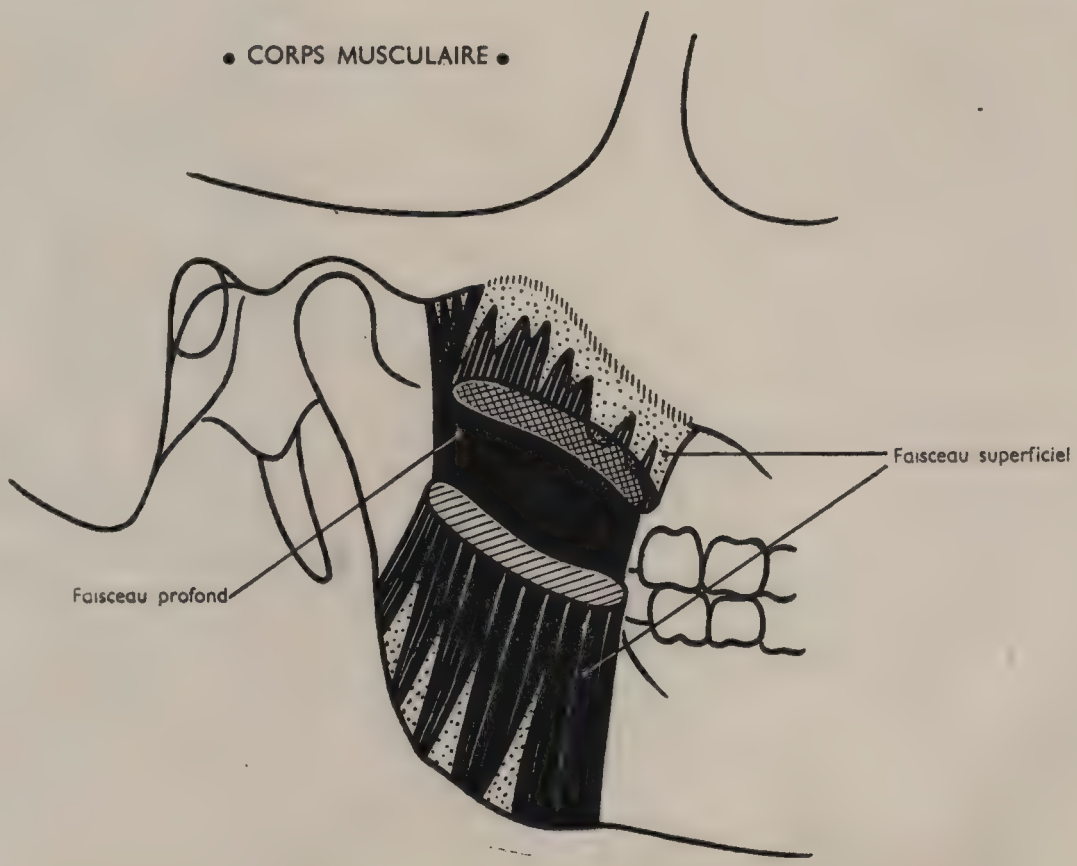

PTERYGOIDIEN EXTERNE

• INSERTIONS •

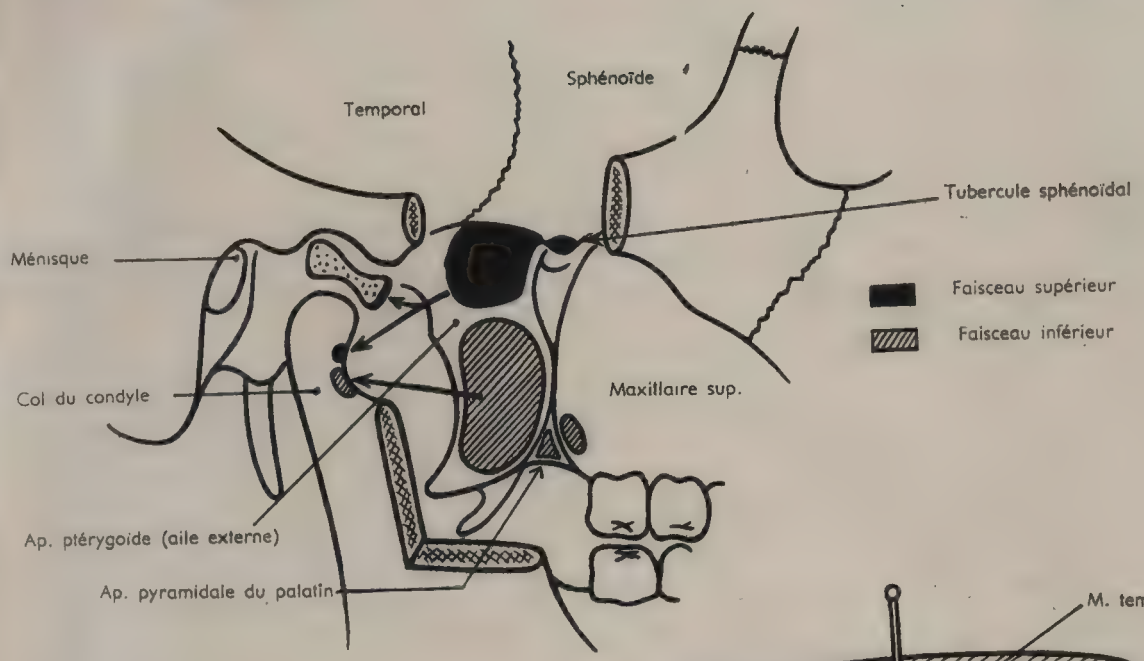

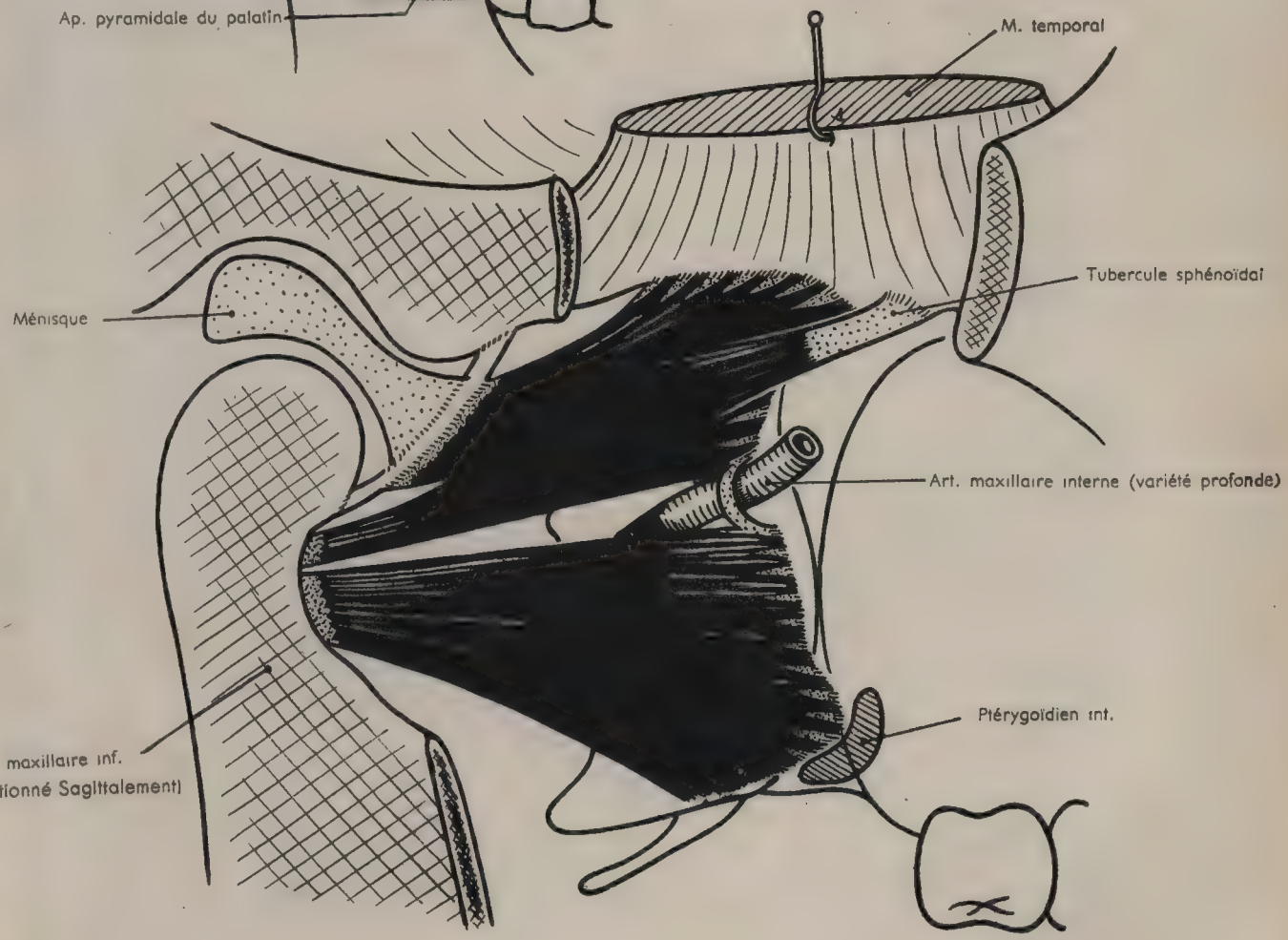

MUSCLES MASTICATEURS

• PTERYGOIDIEN INTERNE •

Les aponévroses d'origine

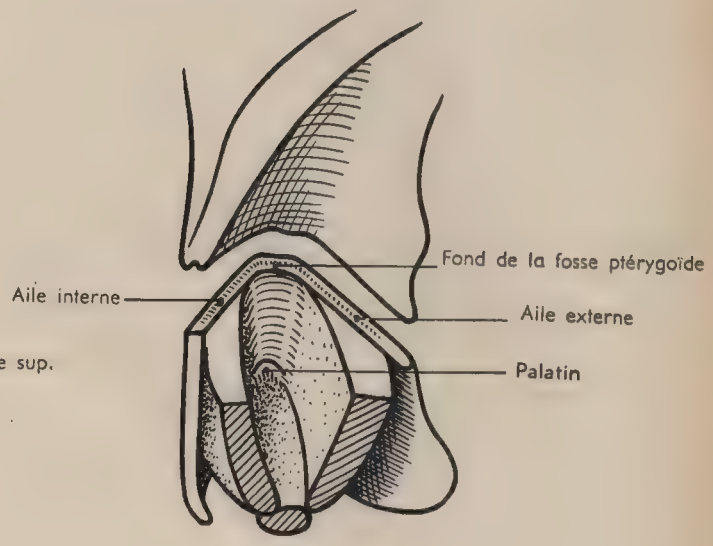

• ORIGINE • (Vue postèrieure)

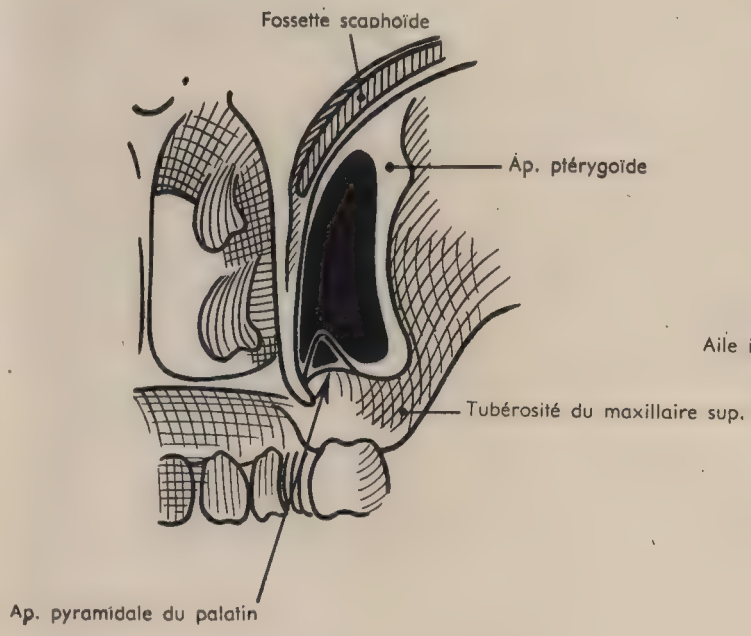

• TERMINAISON • (Vue interne)

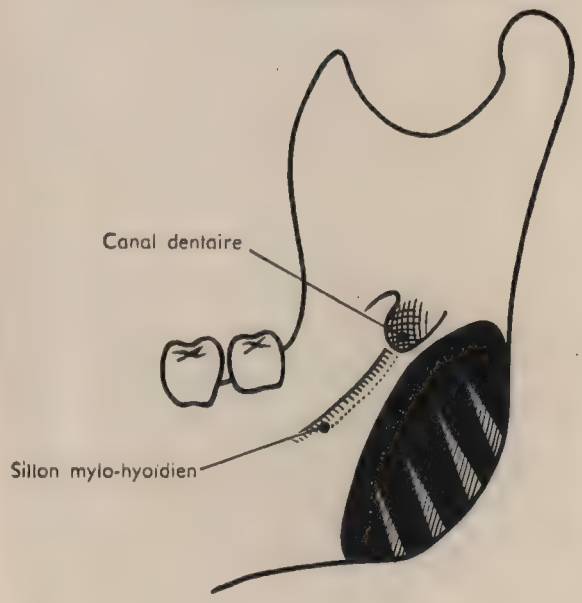

• CORPS MUSCULAIRE • (Vue interne)

MUSCLES MASTICATEURS

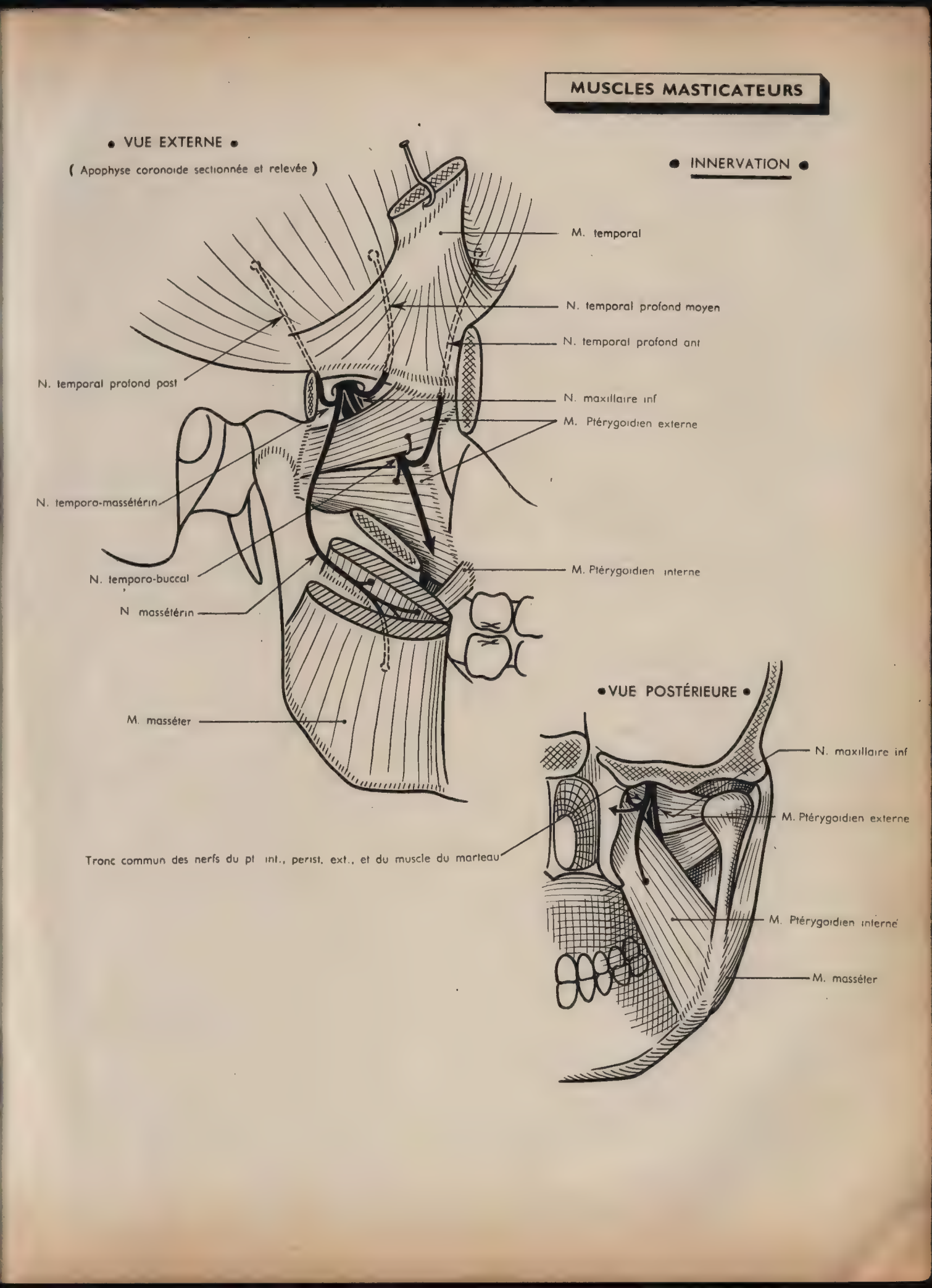

MUSCLES DE LA PAROI ABDOMINALE

● GRAND DROIT & INNERVATION DES MUSCLES ANTÉRO-LATÉRAUX ●

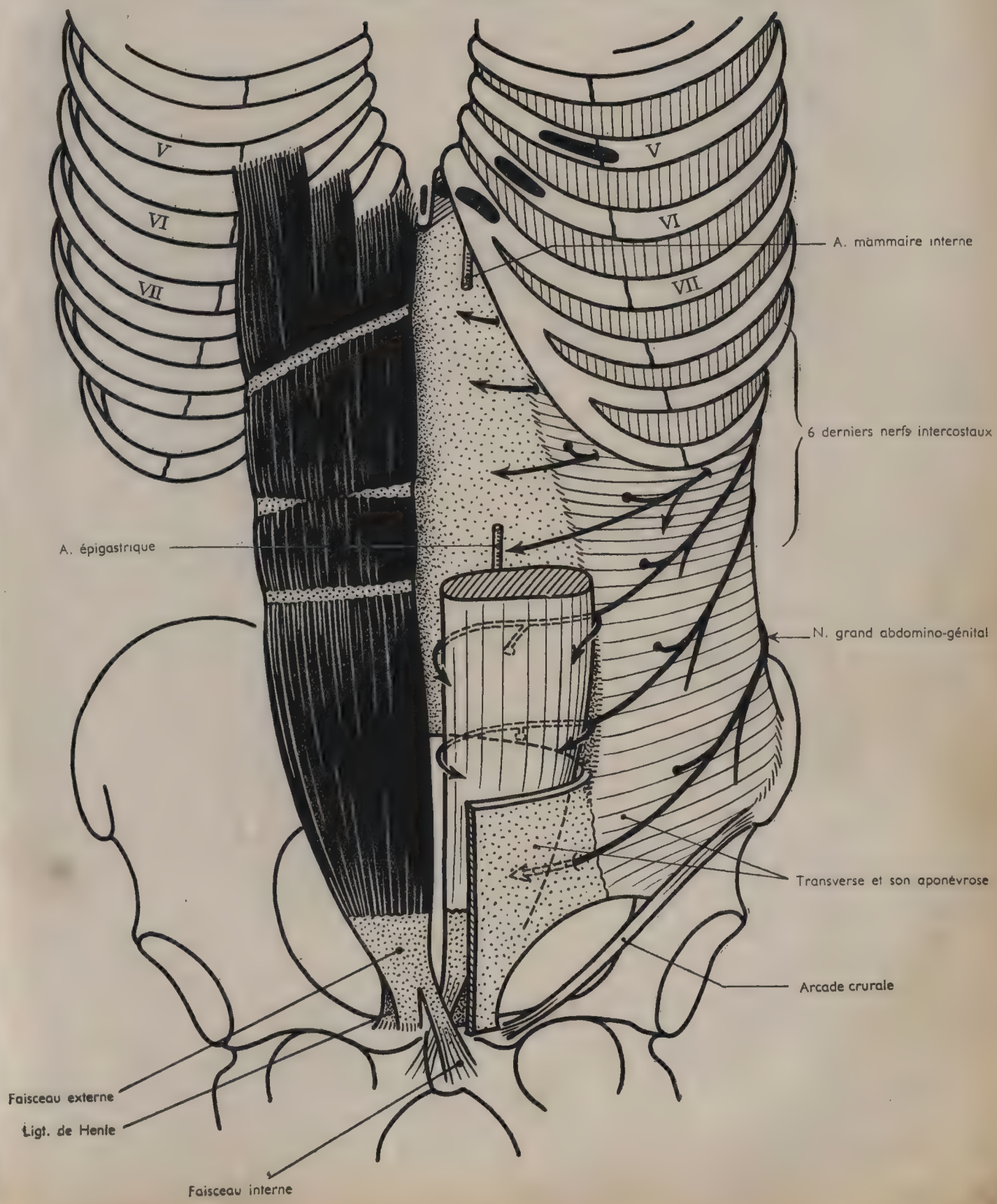

MUSCLES DE LA PAROI ABDOMINALE

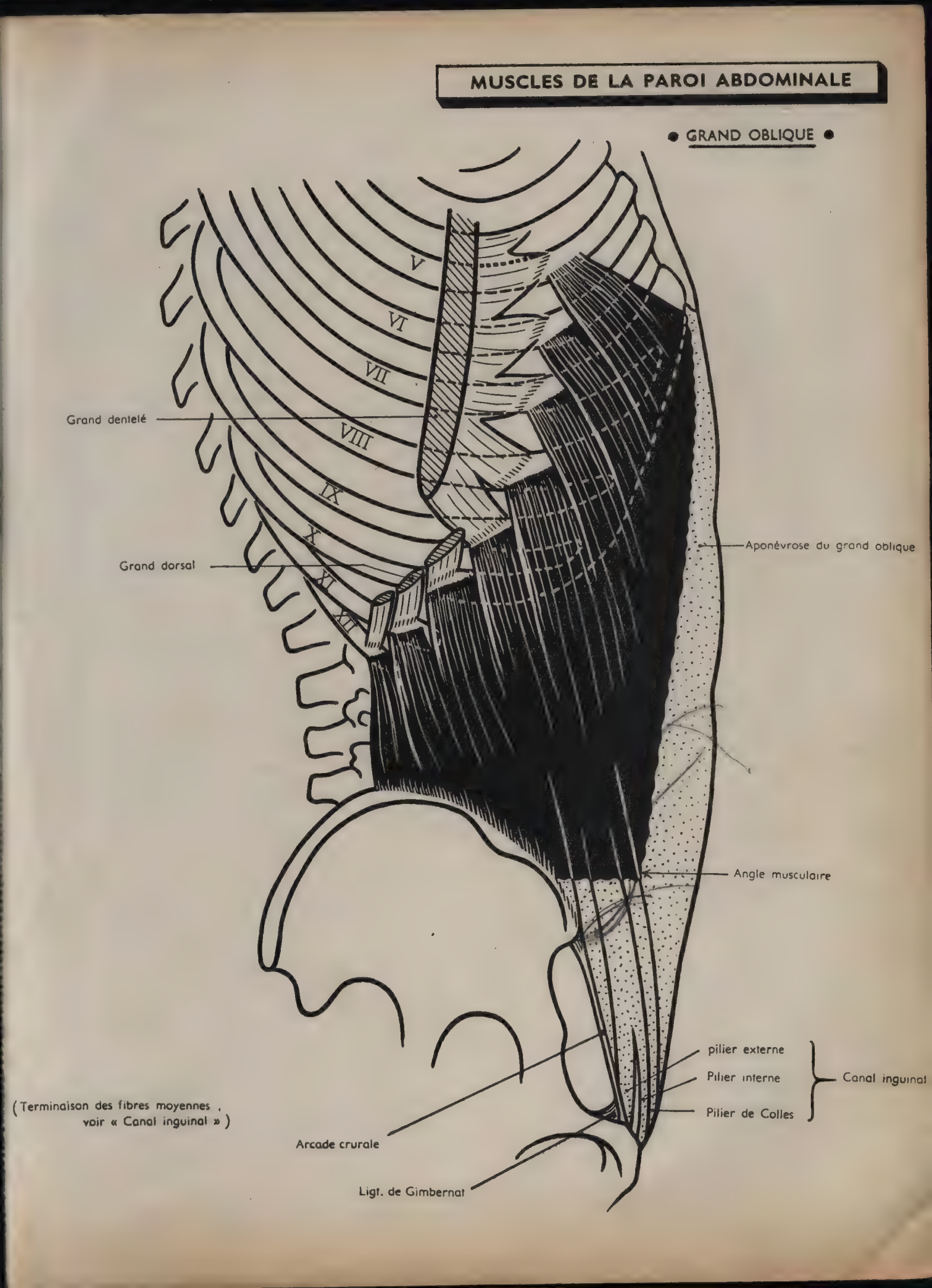

MUSCLES DE LA PAROI ABDOMINALE

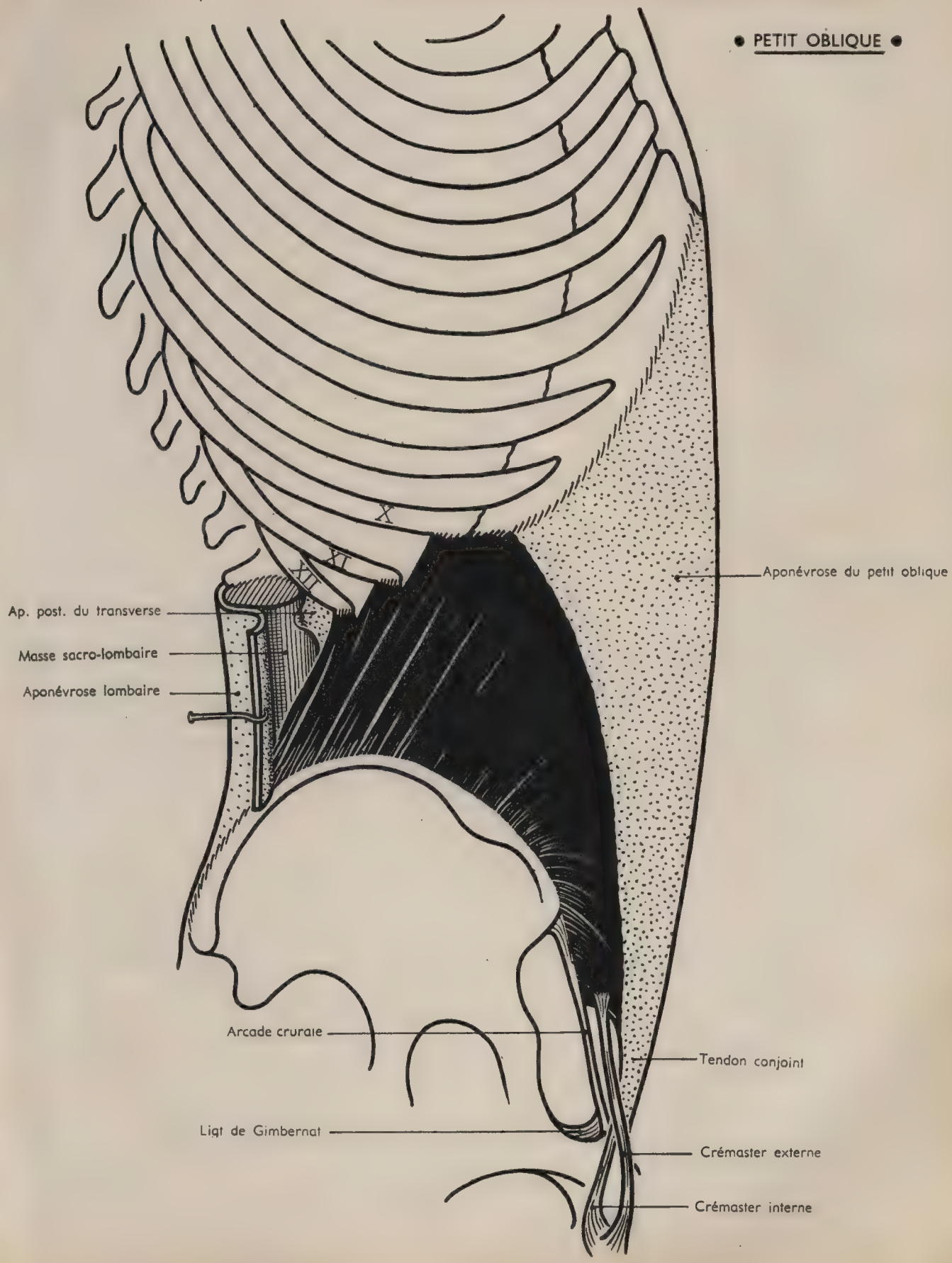

MUSCLES DE LA PAROI ABDOMINALE

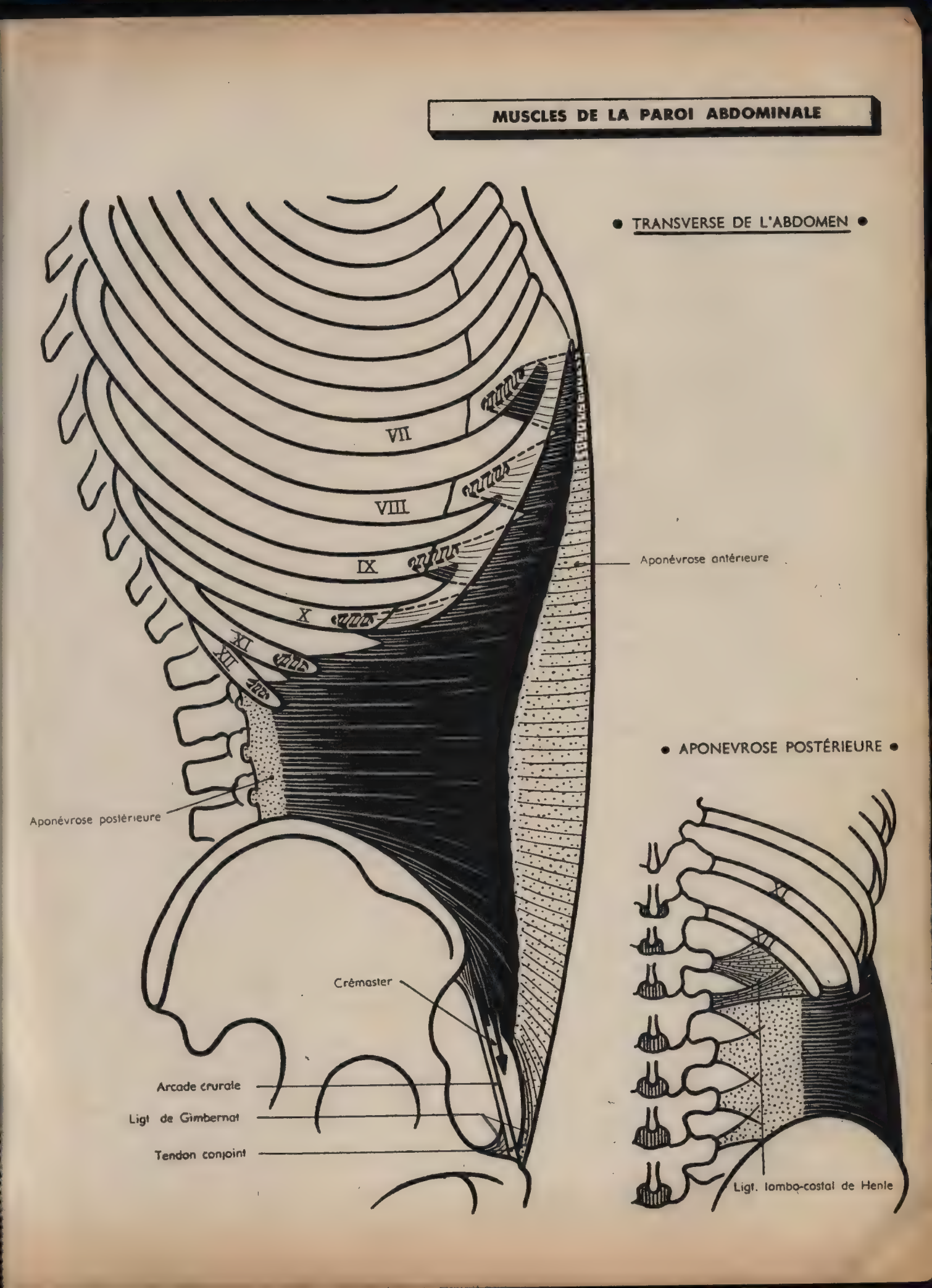

MUSCLES DE LA PAROI ABDOMINALE

● GAINE DES DROITS ●

(constitution schématique)

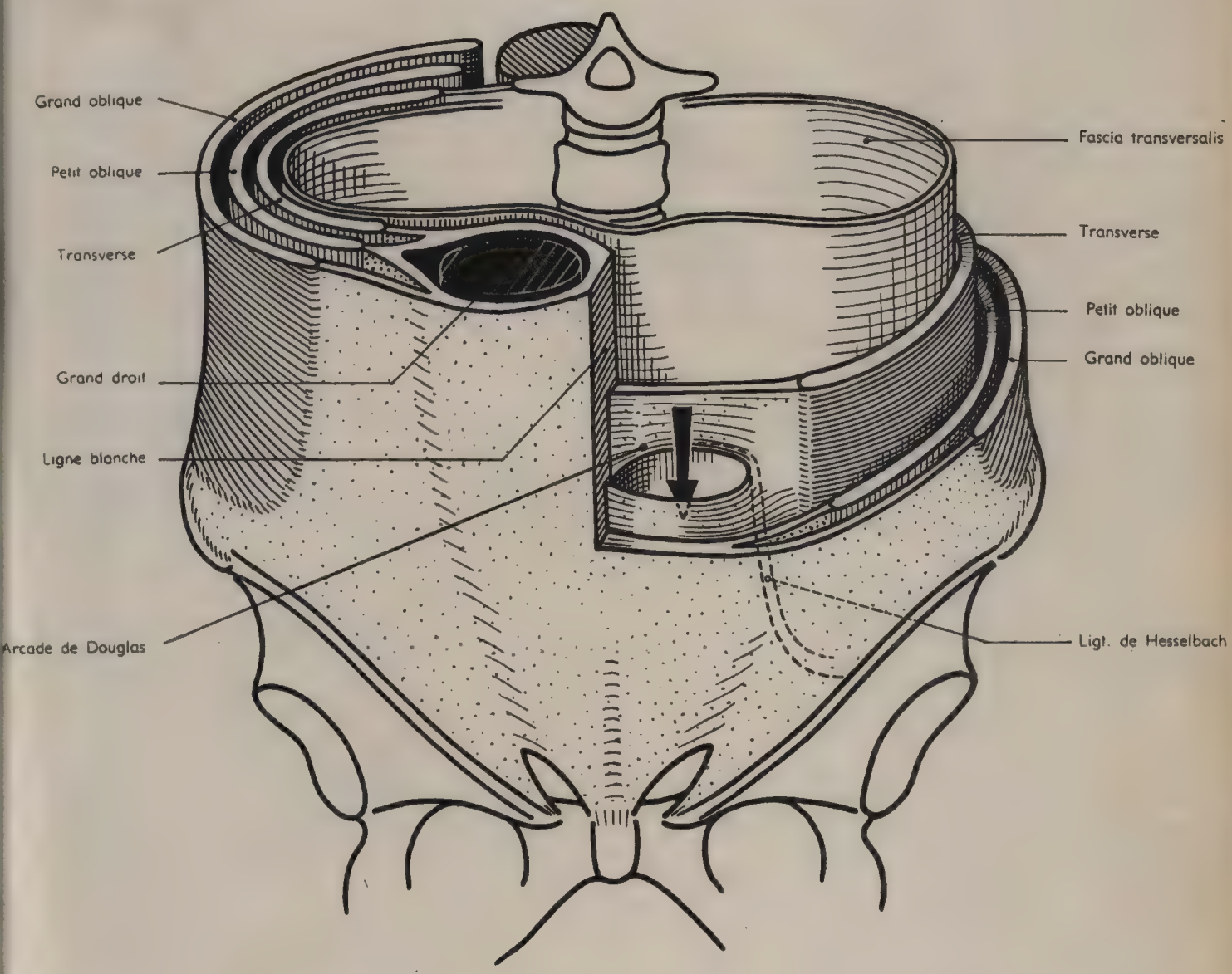

(La flèche noire représente le grand droit)

MUSCLES DE LA PAROI ABDOMINALE

• GAINE DES DROITS •

• COUPES HORIZONTALES •

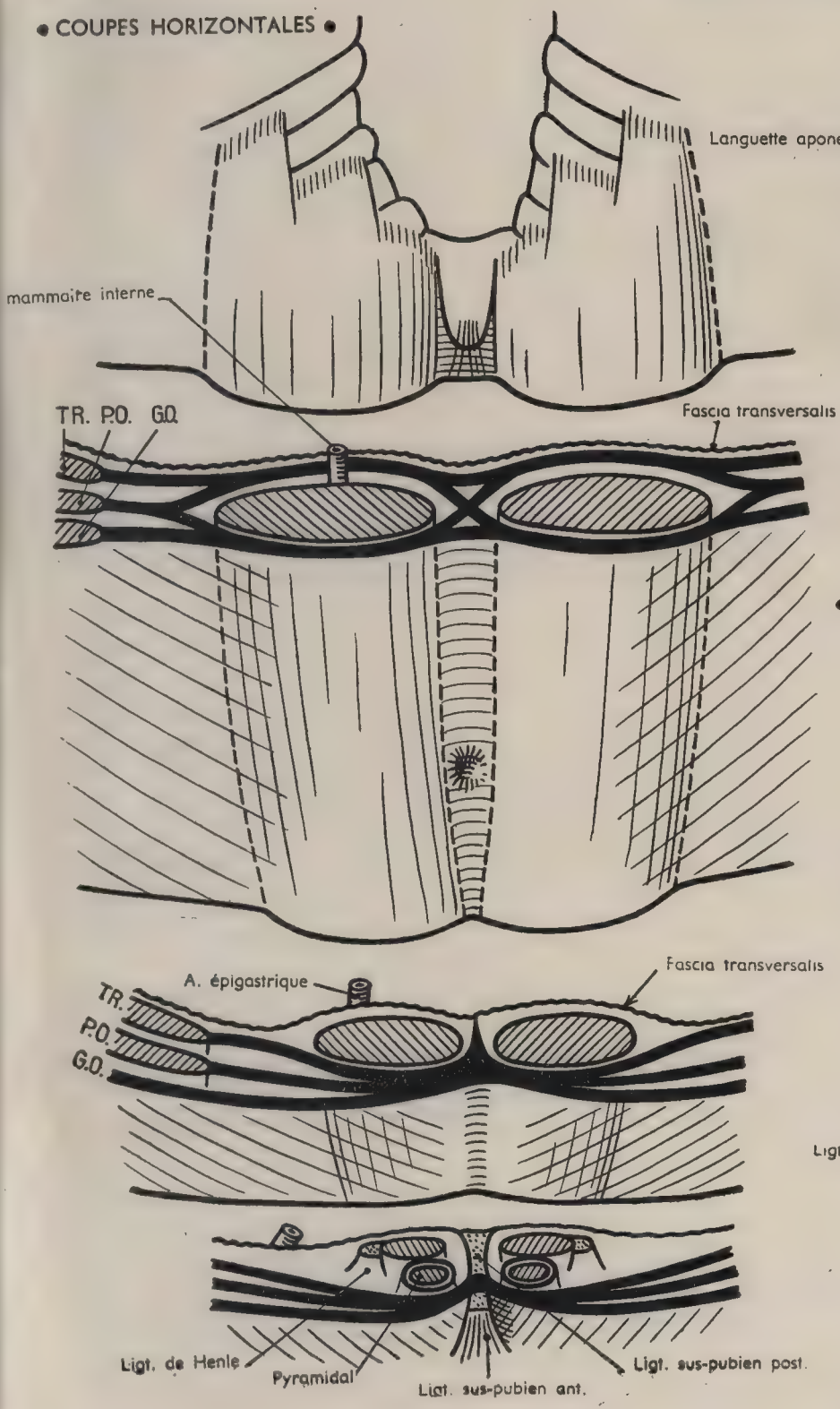

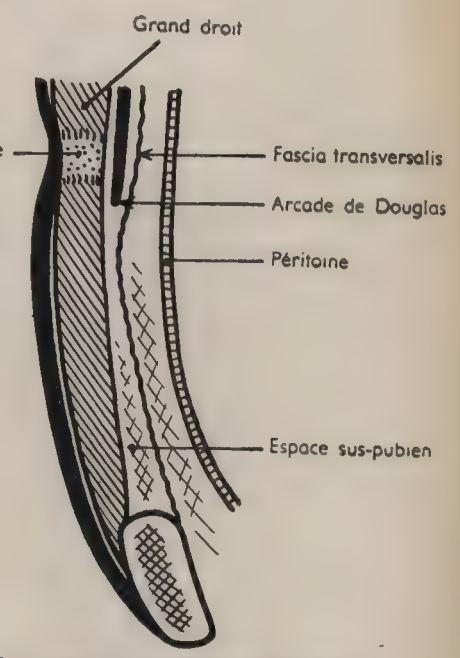

• COUPE SAGITTALE PARAMÉDIANE •

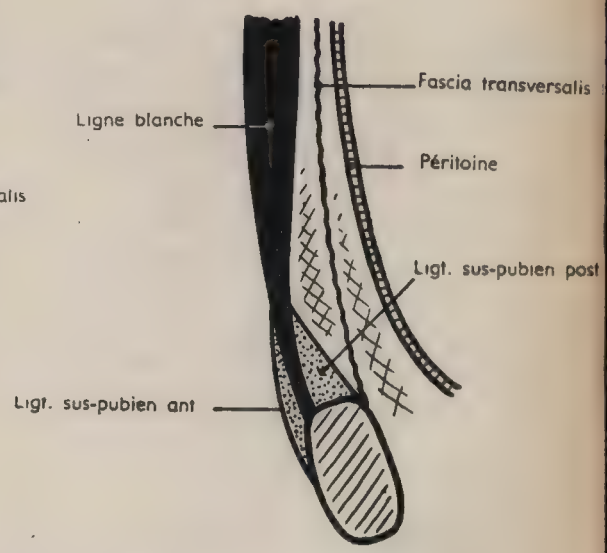

• COUPE SAGITTALE MÉDIANE •

MUSCLES DE LA PAROI ABDOMINALE

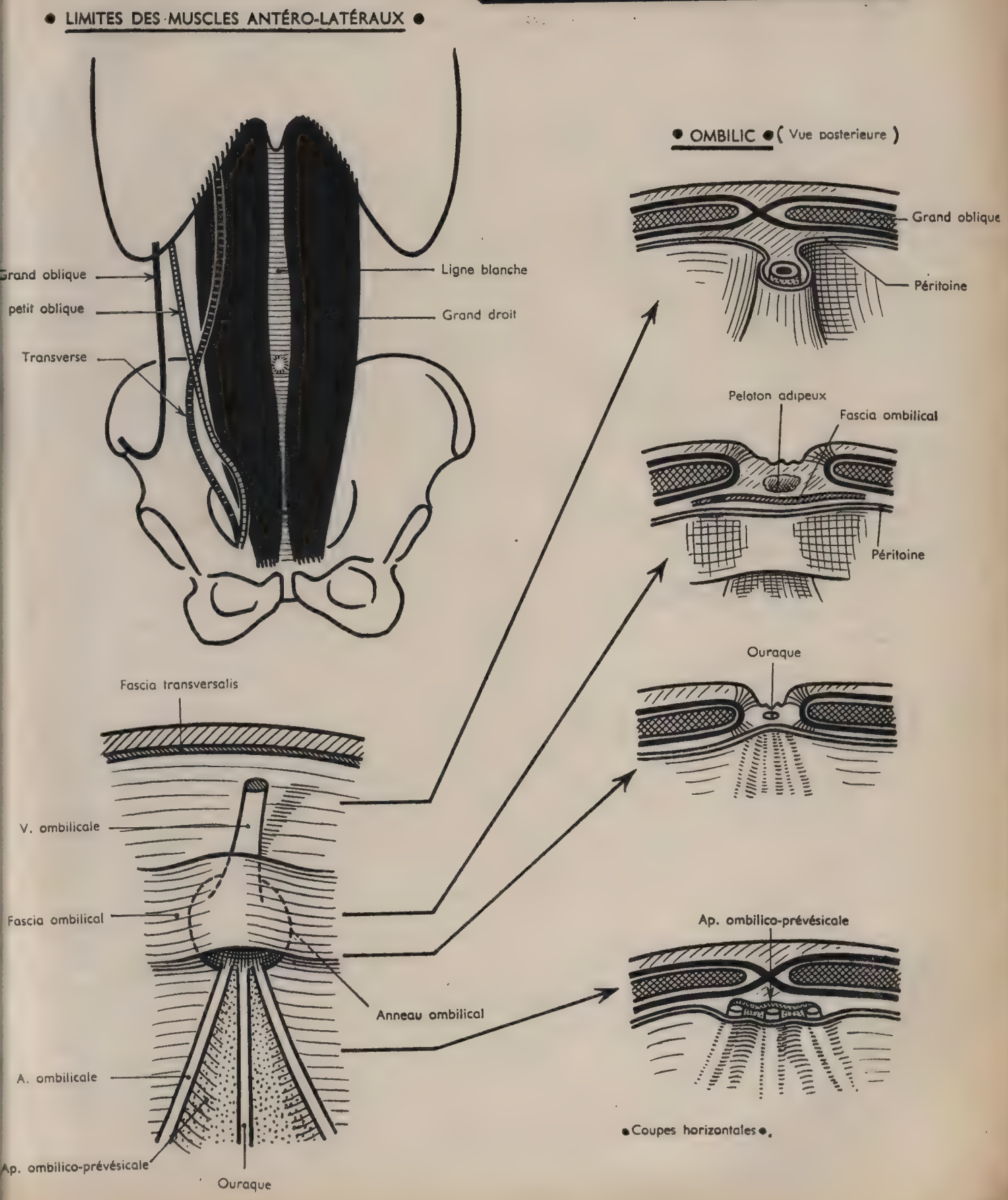

MUSCLES DE LA PAROI ABDOMINALE

• PROJECTION DES MUSCLES •

• RÉGION POSTÉRIEURE •

Carré des lombes
Grand dorsal
Petit dentelé post. et inf.
Quadrilatère de Grynfeltt
Masse Commune
Triangle de J.L. Petit
Grand oblique
Petit oblique

• COUPE HORIZONTALE •

(passant par L.IV)

Carré des lombes
Transverse
Psoas
Quadrilatère de Grynfeltt
Petit oblique
Grand oblique
Muscles spinaux
Grand dorsal
Petit dentelé post. et inf.
Triangle de J.L. Petit

MUSCLES DE LA PAROI ABDOMINALE

● RÉGION POSTÉRIEURE : APONEVROSE LOMBAIRE ●

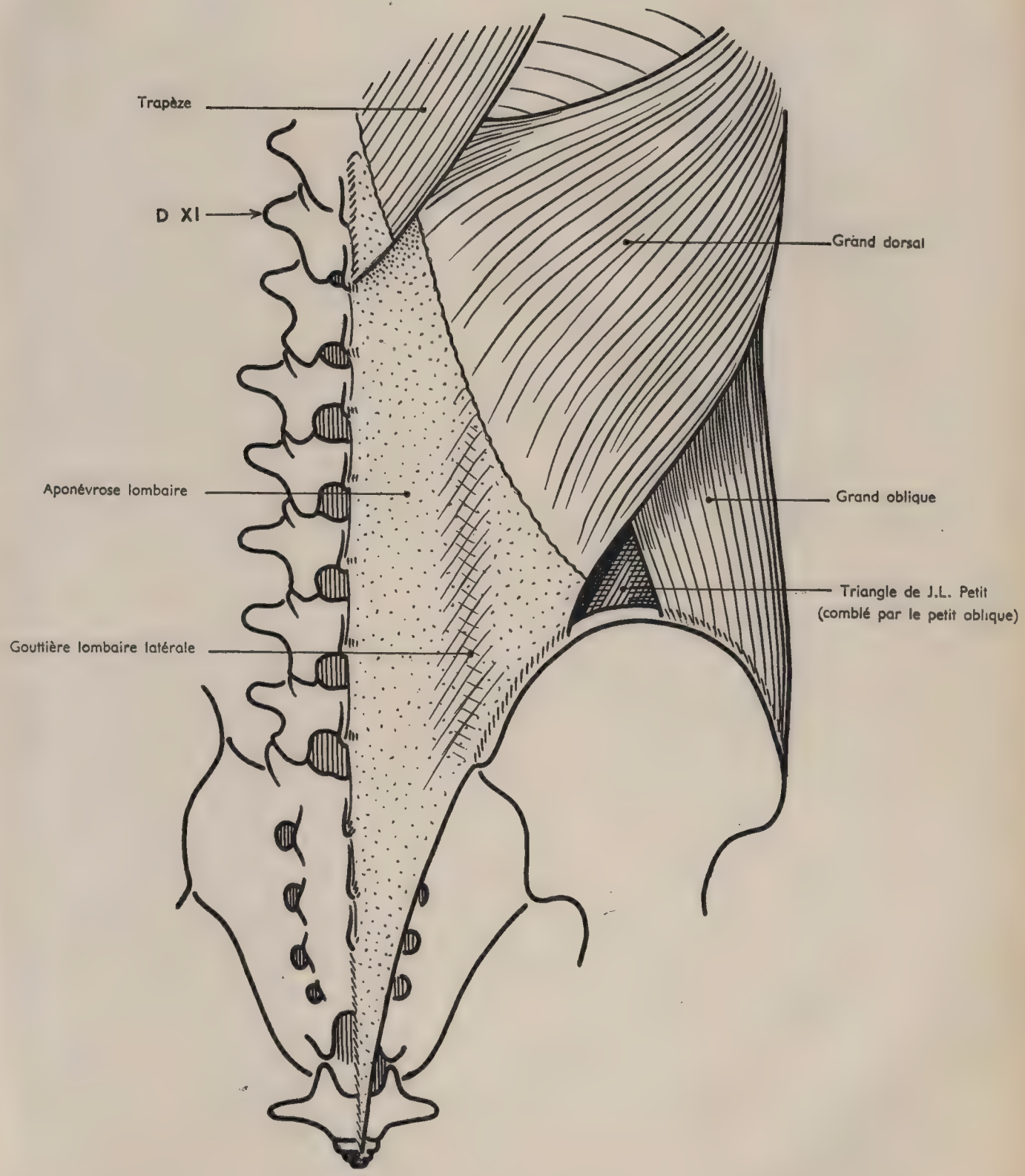

MUSCLES DE LA PAROI ABDOMINALE

● RÉGION POSTÉRIEURE : PLAN MOYEN ●

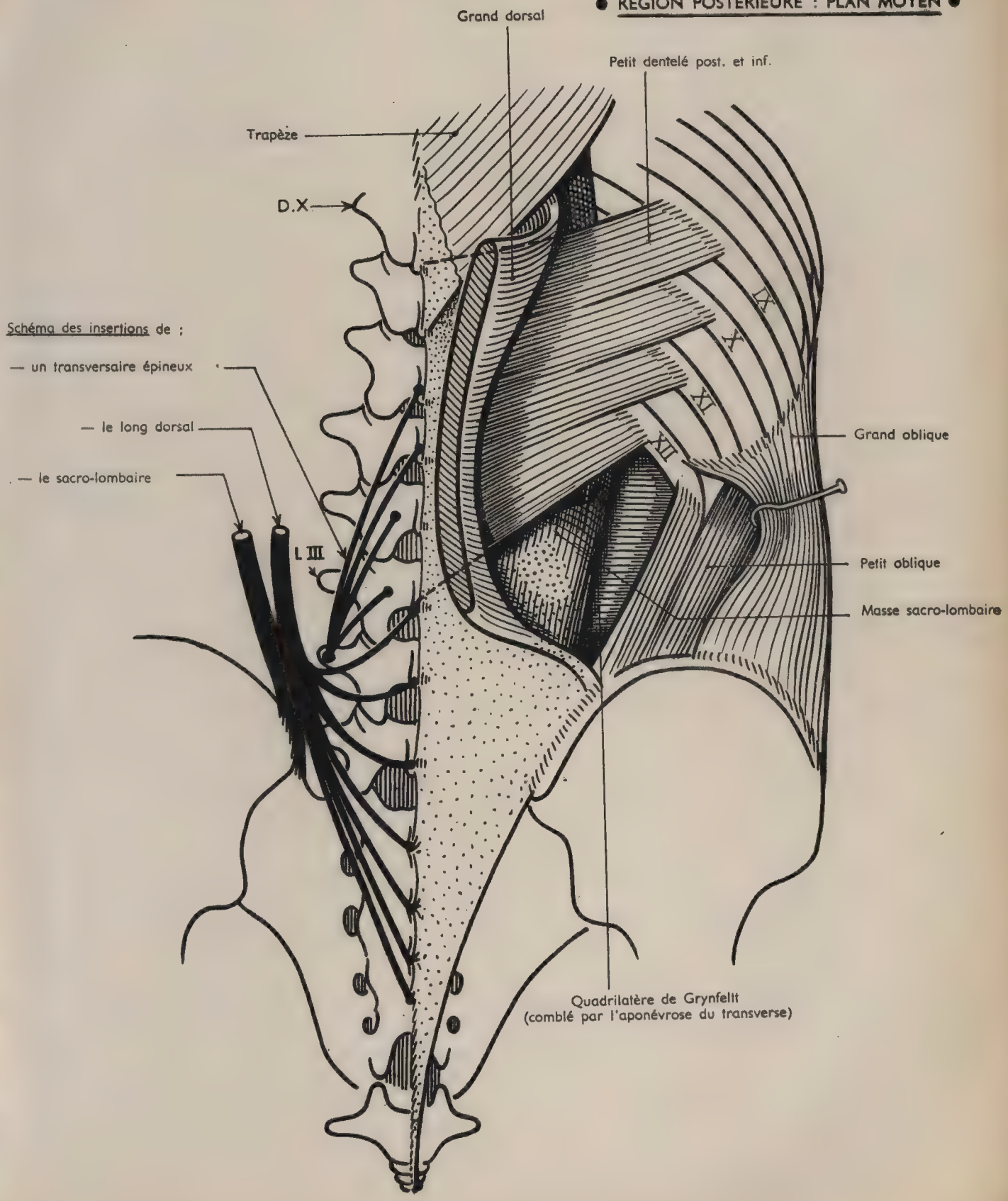

MUSCLES DE LA PAROI ABDOMINALE

● RÉGION POSTÉRIEURE : PLAN PROFOND ●

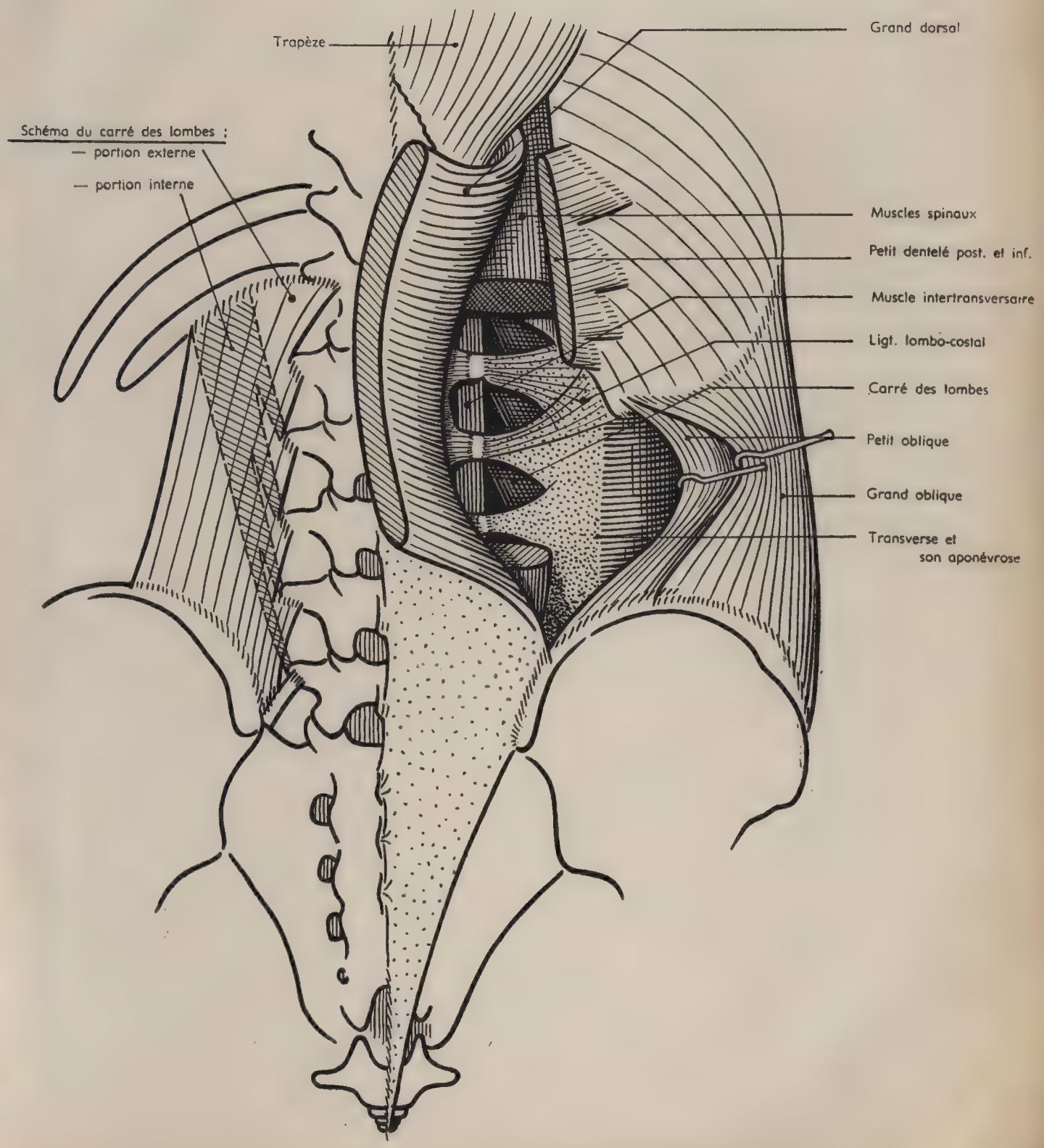

CANAL INGUINAL

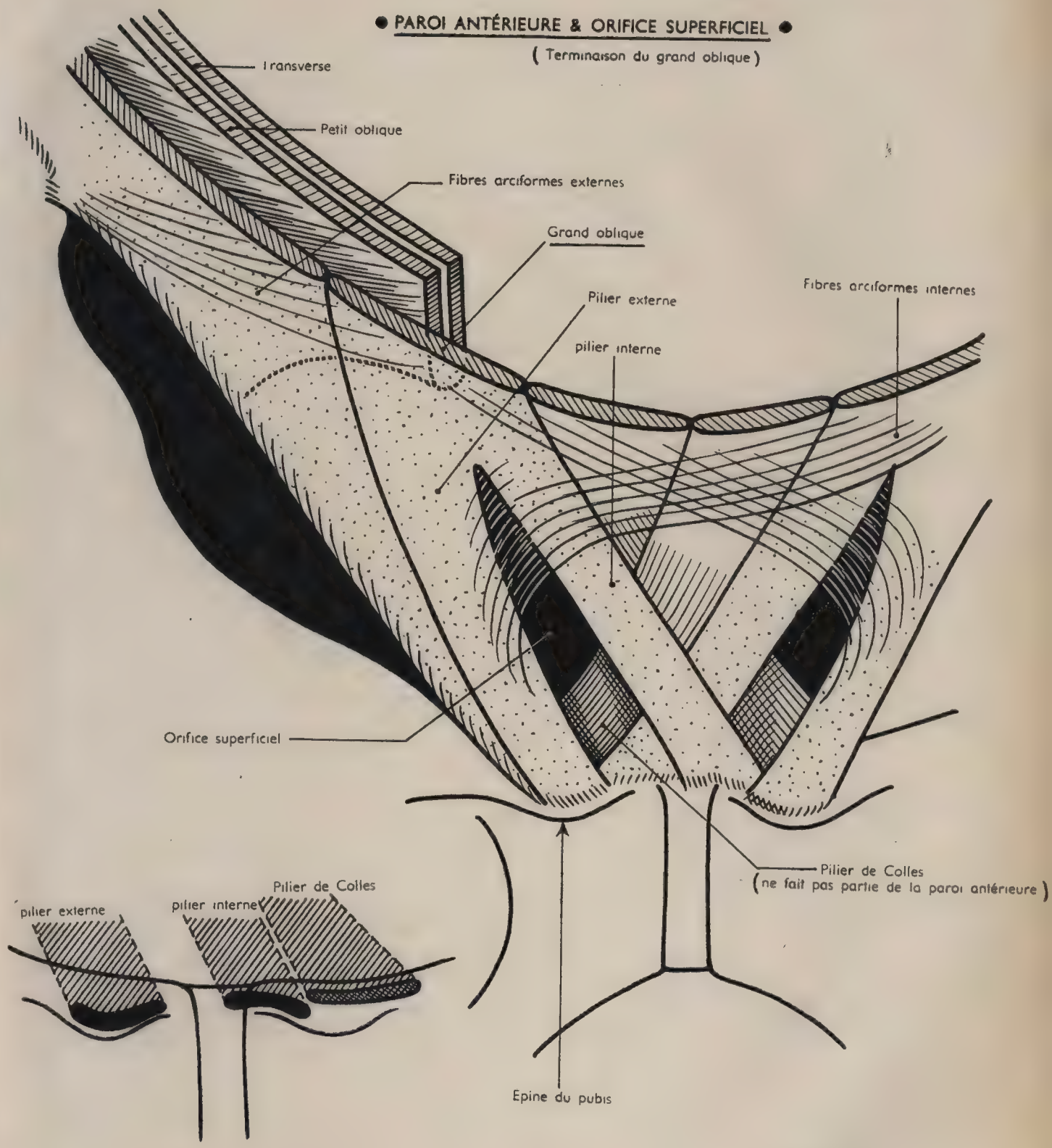

● PAROI SUPÉRIEURE : TENDON CONJOINT ●

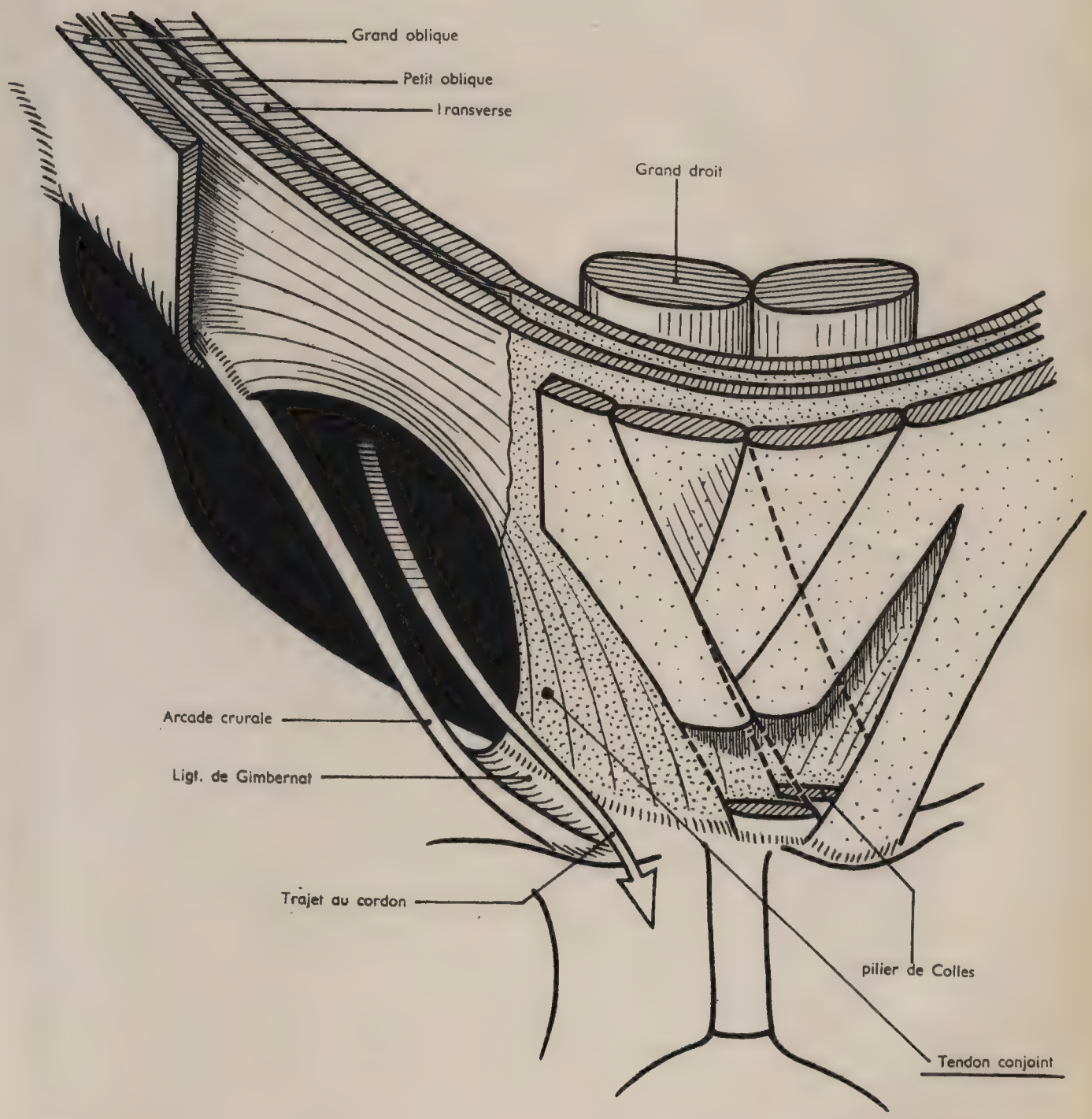

(La ligne blanche n'a pas été représentée)

CANAL INGUINAL

● PAROI INFÉRIEURE : ARCADE CRURALE ●

(Sur ce dessin, l'arcade est relevée vers le haut)

Grand oblique

Transverse

Petit oblique

Ligt. inguinal externe

Grand droit

α

A

B

Ligt. de Cooper

Ap. du pectiné

Pectiné

Bandelette ilio-pubienne

Ligt. de Gimbernat

POSITION RÉELLE DE L'ARCADE

ET DU LIGAMENT DE GIMBERNAT

COUPE SAGITTALE SUIVANT AB

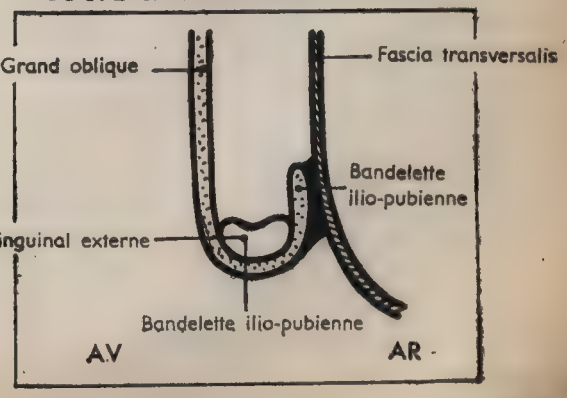

CANAL INGUINAL

• PAROI POSTÉRIEURE •

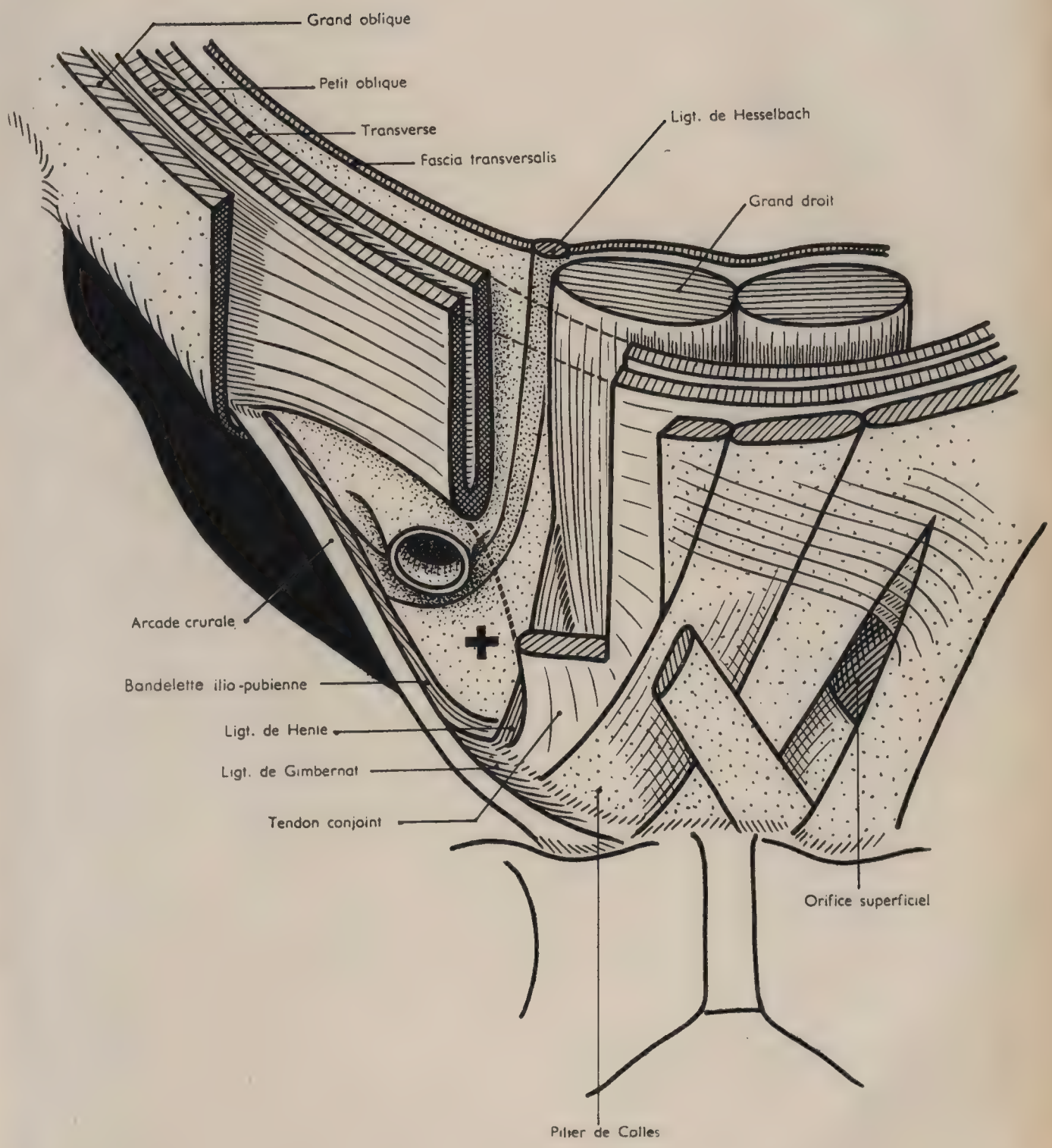

(On a sectionné en partie le tendon conjoint
La croix marque le point faible)

CANAL INGUINAL

● PAROI POSTÉRIEURE & ORIFICE PROFOND ●

(péritoine enlevé)

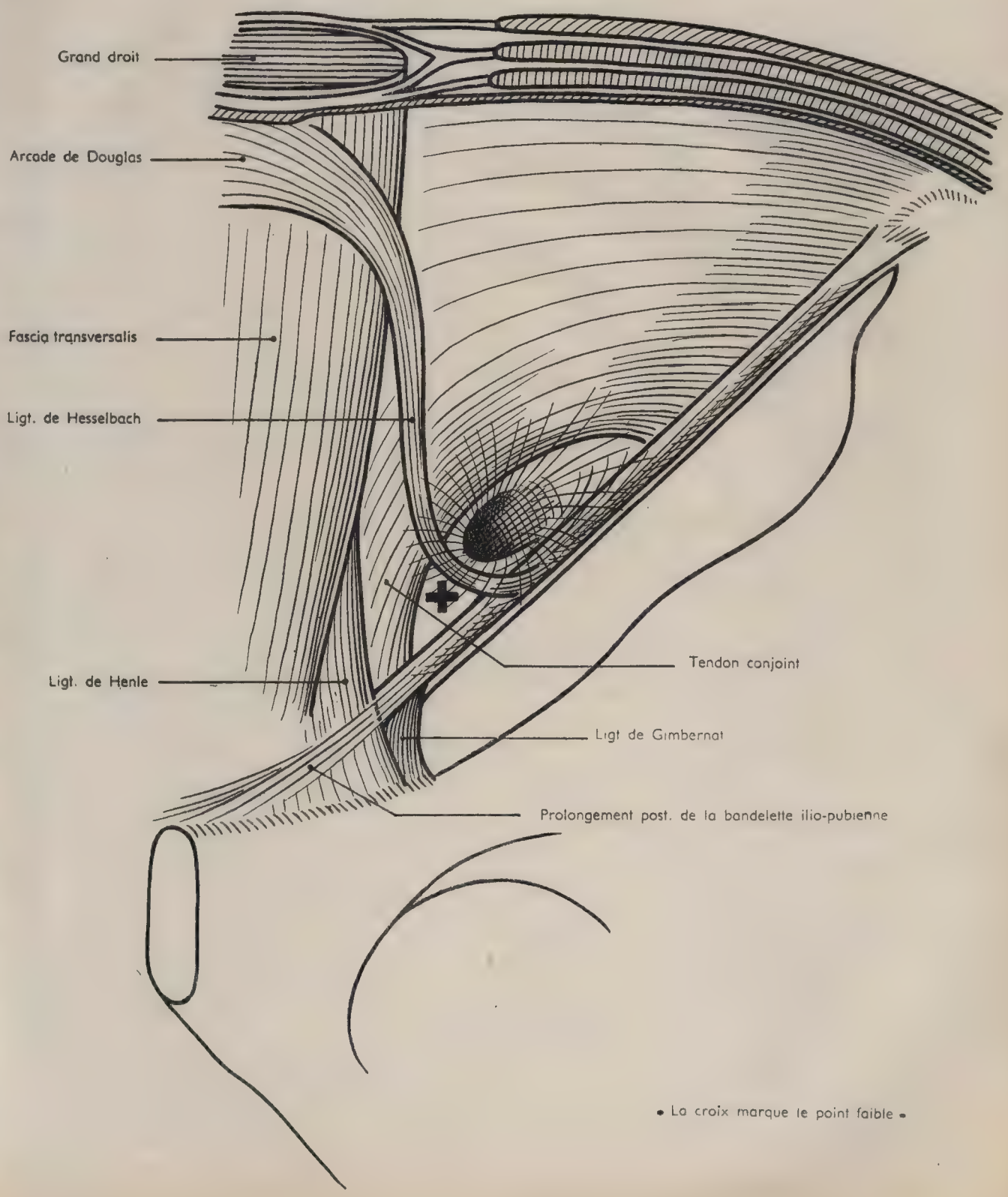

• La croix marque le point faible •

CANAL INGUINAL

● RAPPORTS POSTÉRIEURS ●

(Le péritoine est sectionné peu au-dessus de la bandelette ilio-pubienne)

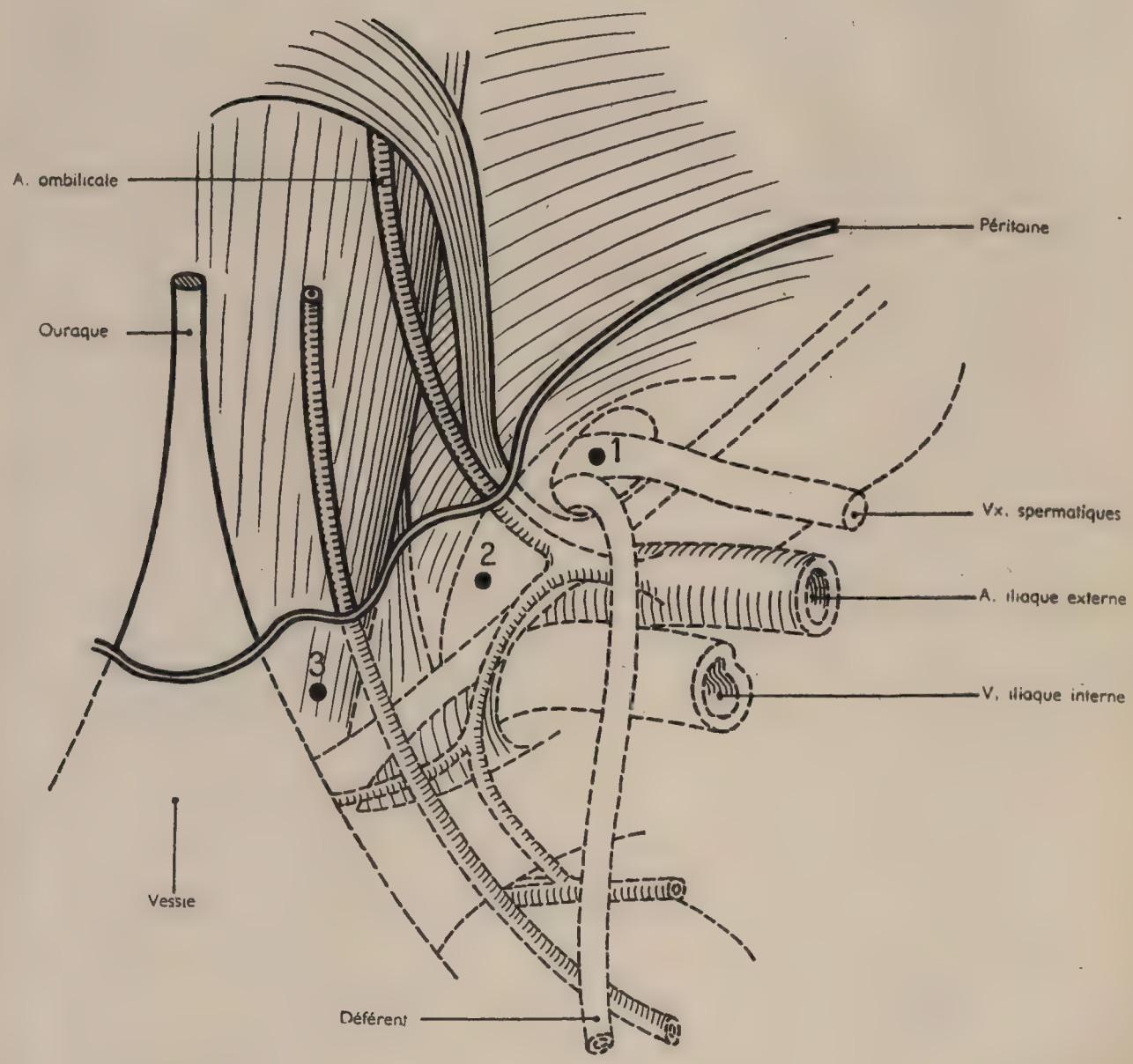

● 1 Fossette inguinale externe

● 2 Fossette inguinale moyenne

● 3 Fossette inguinale interne

CANAL INGUINAL

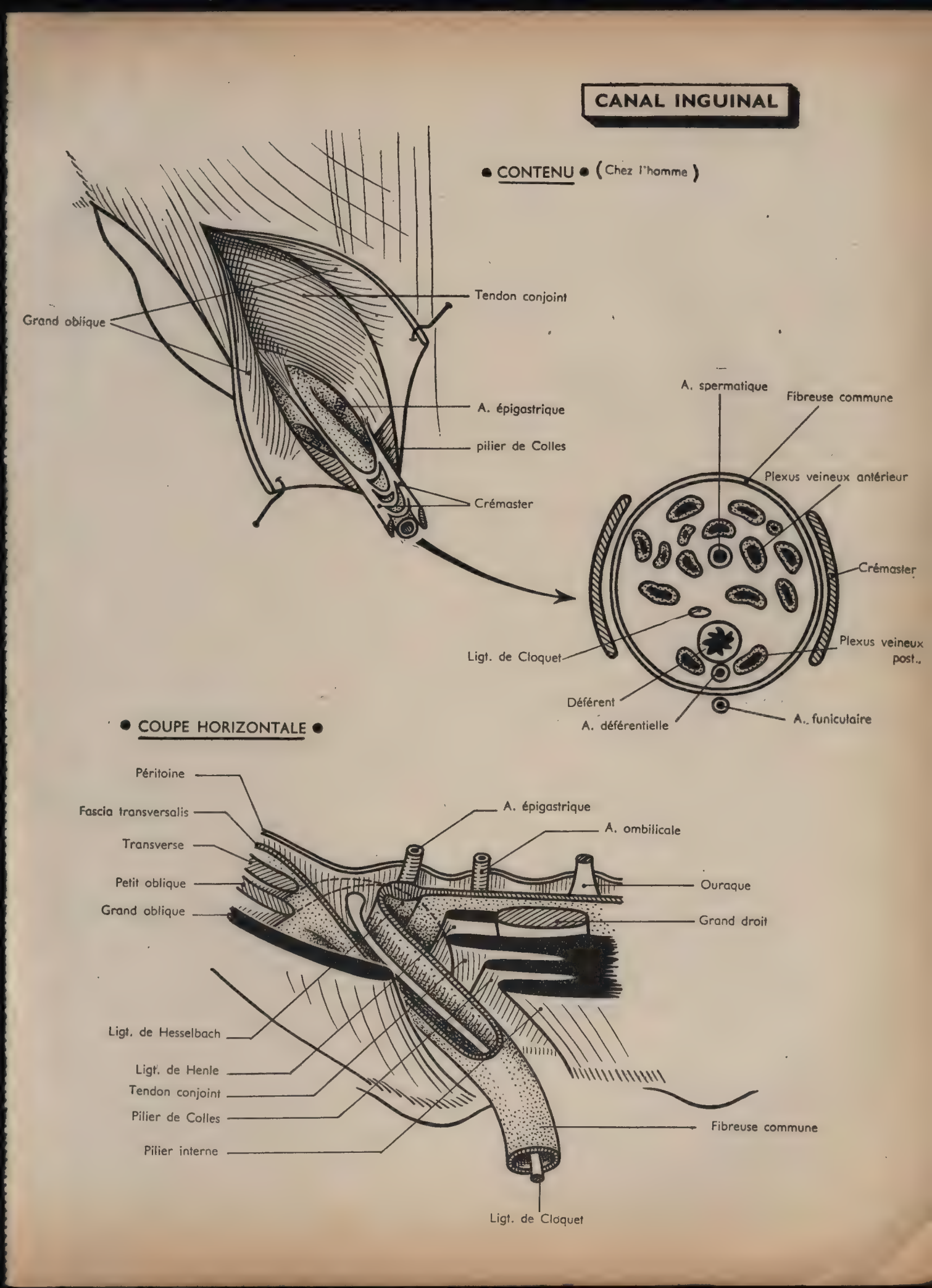

MUSCLE PSOAS-ILIAQUE

LES PLANS MUSCULAIRES

1 — Iliaque
2 — Psoas (Costoïdal)
3 — Psoas (corporéal)
4 — Petit psoas
5 — Petit iliaque
6 — Arcade du Psoas

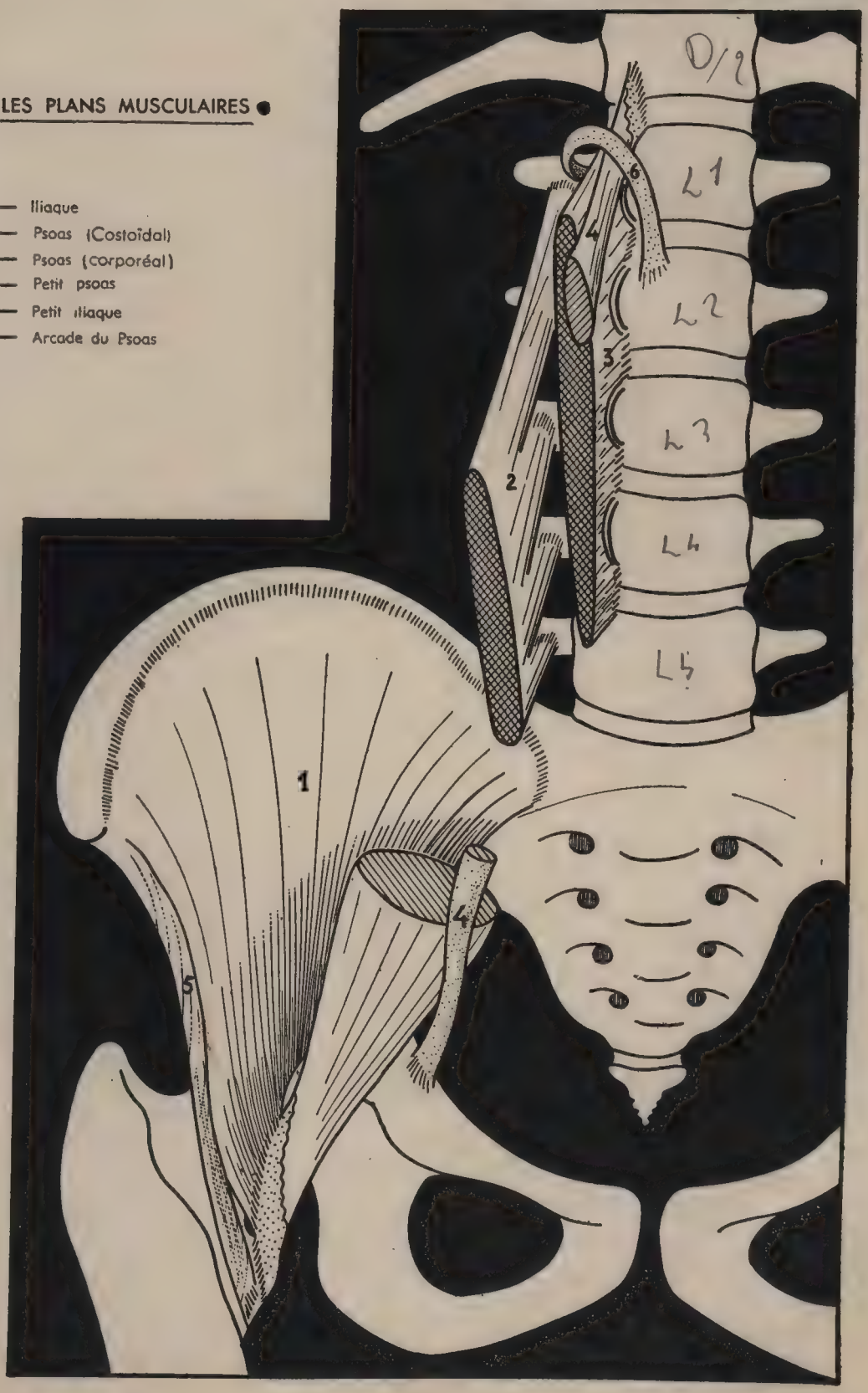

MUSCLE PSOAS-ILIAQUE

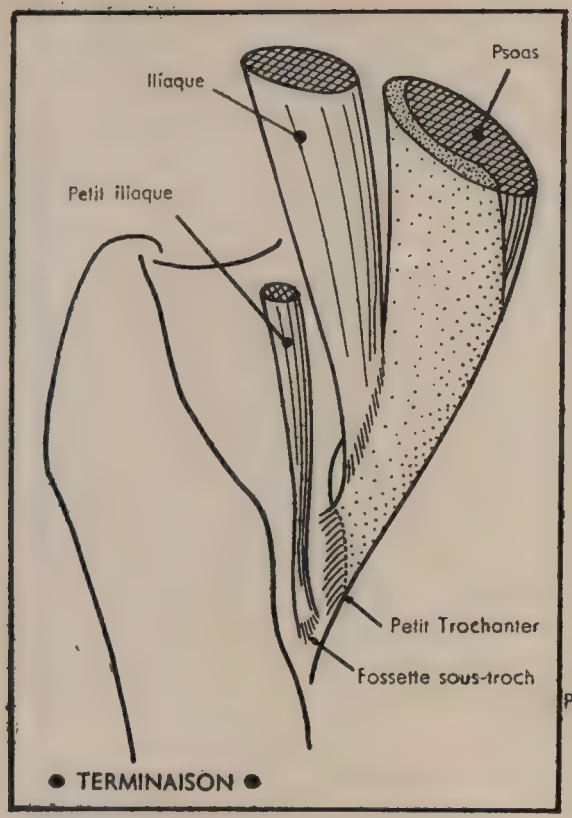

Petit psoas

D XII

L I

L II

L III

L IV

L V

Plan corporéal du psoas

Plan costoïdal du psoas

Ligt. ilio-lombaire

Iliaque

Petit iliaque

Ligne innominée

Aileron sacré

Symphyse sacro-iliaque

• ORIGINES •

MUSCLE PSOAS-ILIAQUE

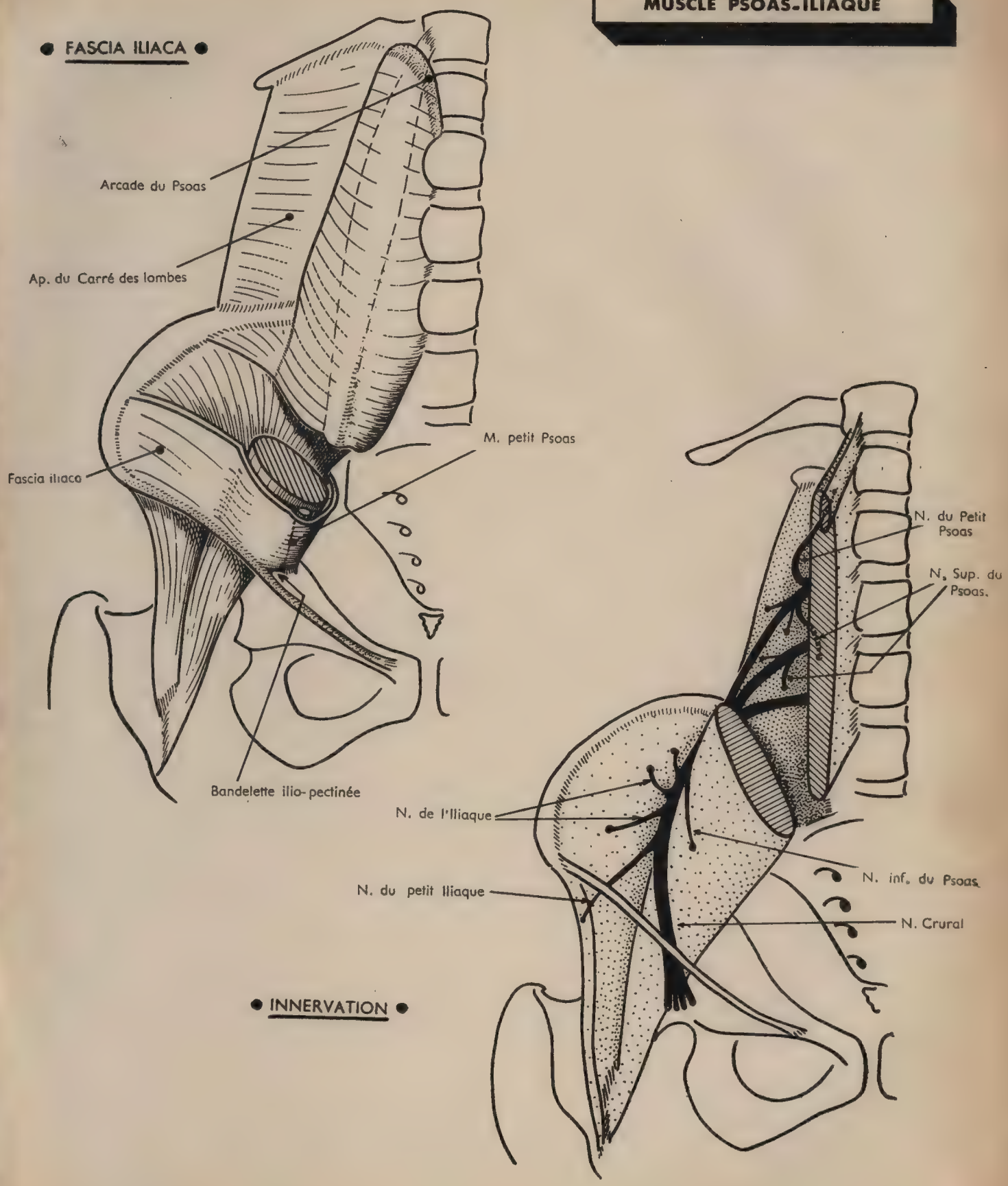

DIAPHRAGME

• PROJECTIONS SUR LA PAROI THORACIQUE •

.PROJECTION ANTÉRIEURE.

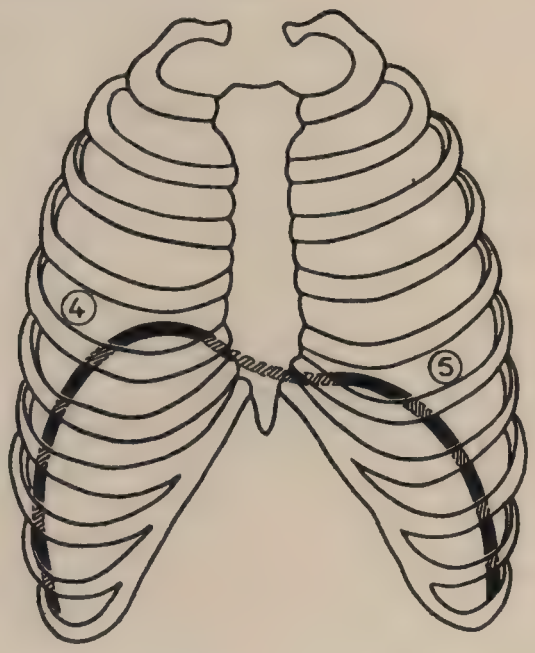

.PROJECTION LATÉRALE DROITE.

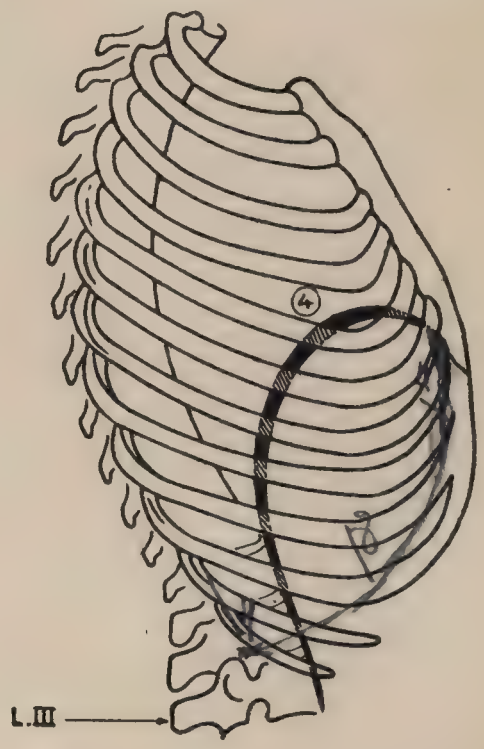

DIAPHRAGME

• INSERTIONS VERTÉBRALES •

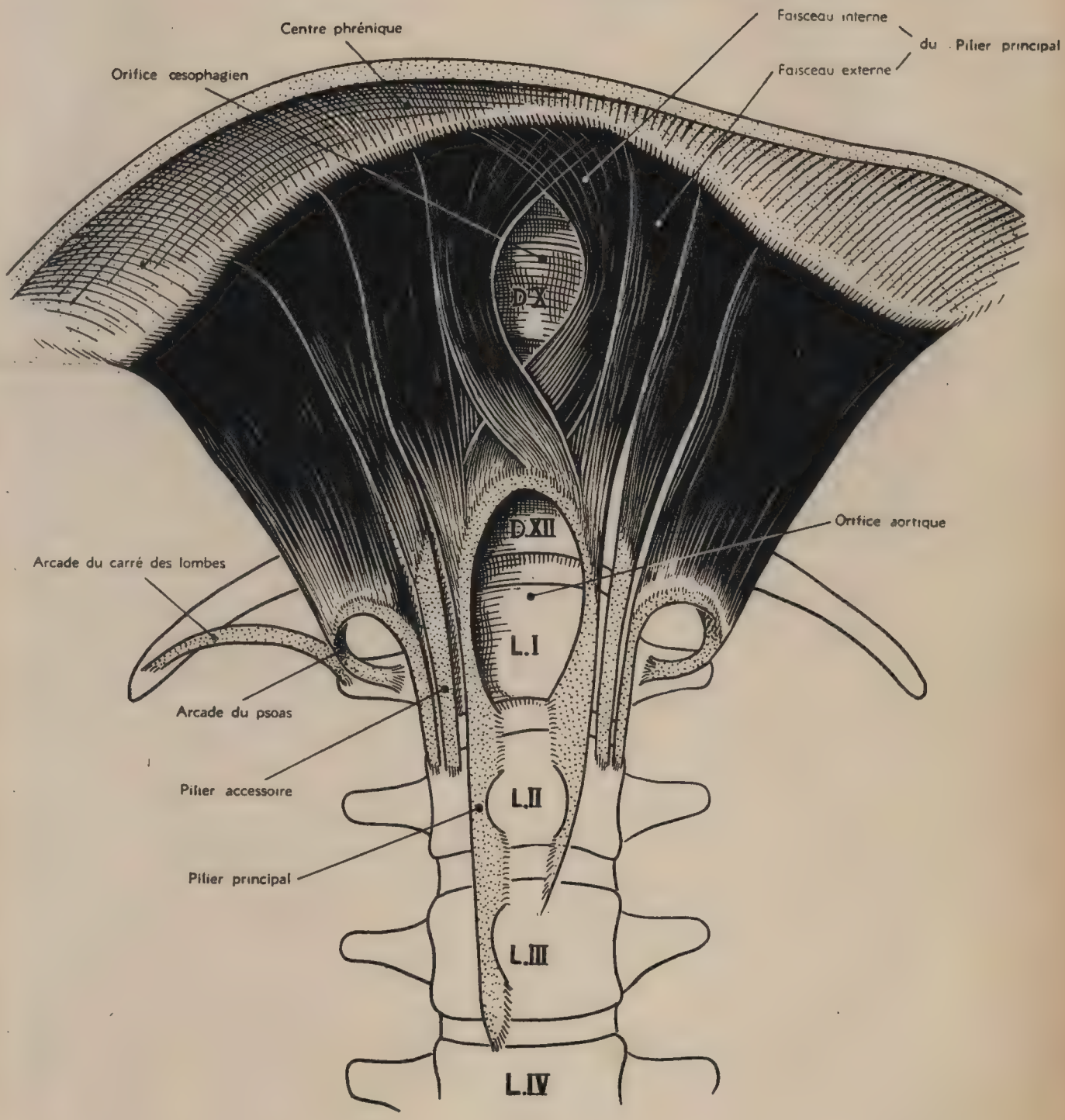

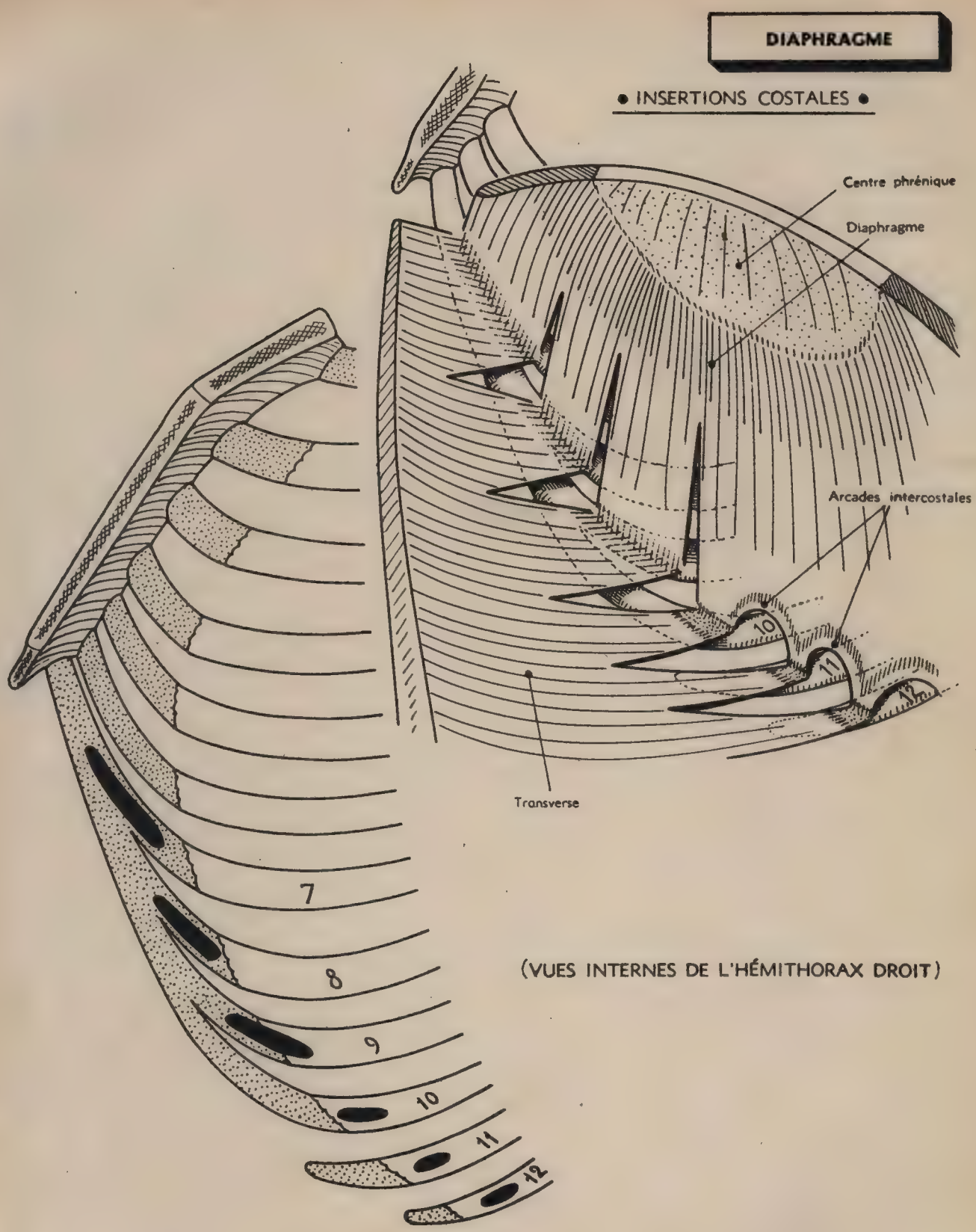
DIAPHRAGME
• INSERTIONS COSTALES •
Centre phrénique
Diaphragme
Arcades intercostales
Transverse
7
8
9
10
11
12
(VUES INTERNES DE L'HÉMITHORAX DROIT)

• ARCADES INTERCOSTALES •

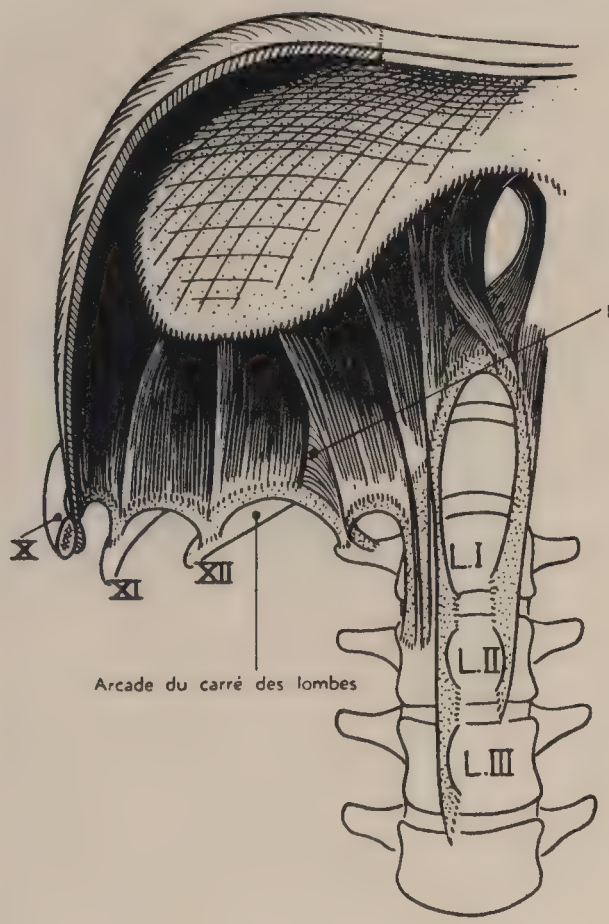

• INSERTIONS STERNALES •

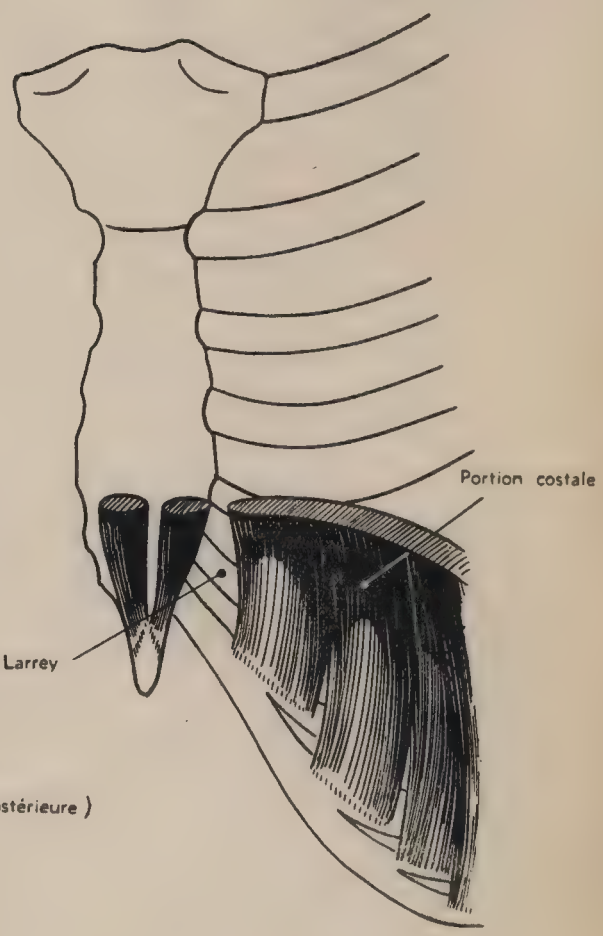

(vue postérieure)

DIAPHRAGME

• CENTRE PHRÉNIQUE •

• VUE SUPÉRIEURE •

Bandelette semi-circulaire inf.

Folliole ant.

Orifice de la veine cave inf.

Orifice œsophagien

folliole droite

Folliole gauche

Orifice aortique

Bandelette semi-circulaire sup.

• TERMINAISON DES FIBRES MUSCULAIRES •

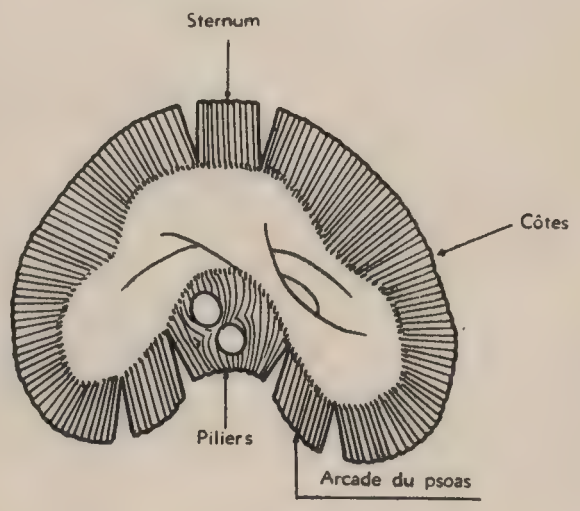

DIAPHRAGME

• ORIFICES DES PILIERS •

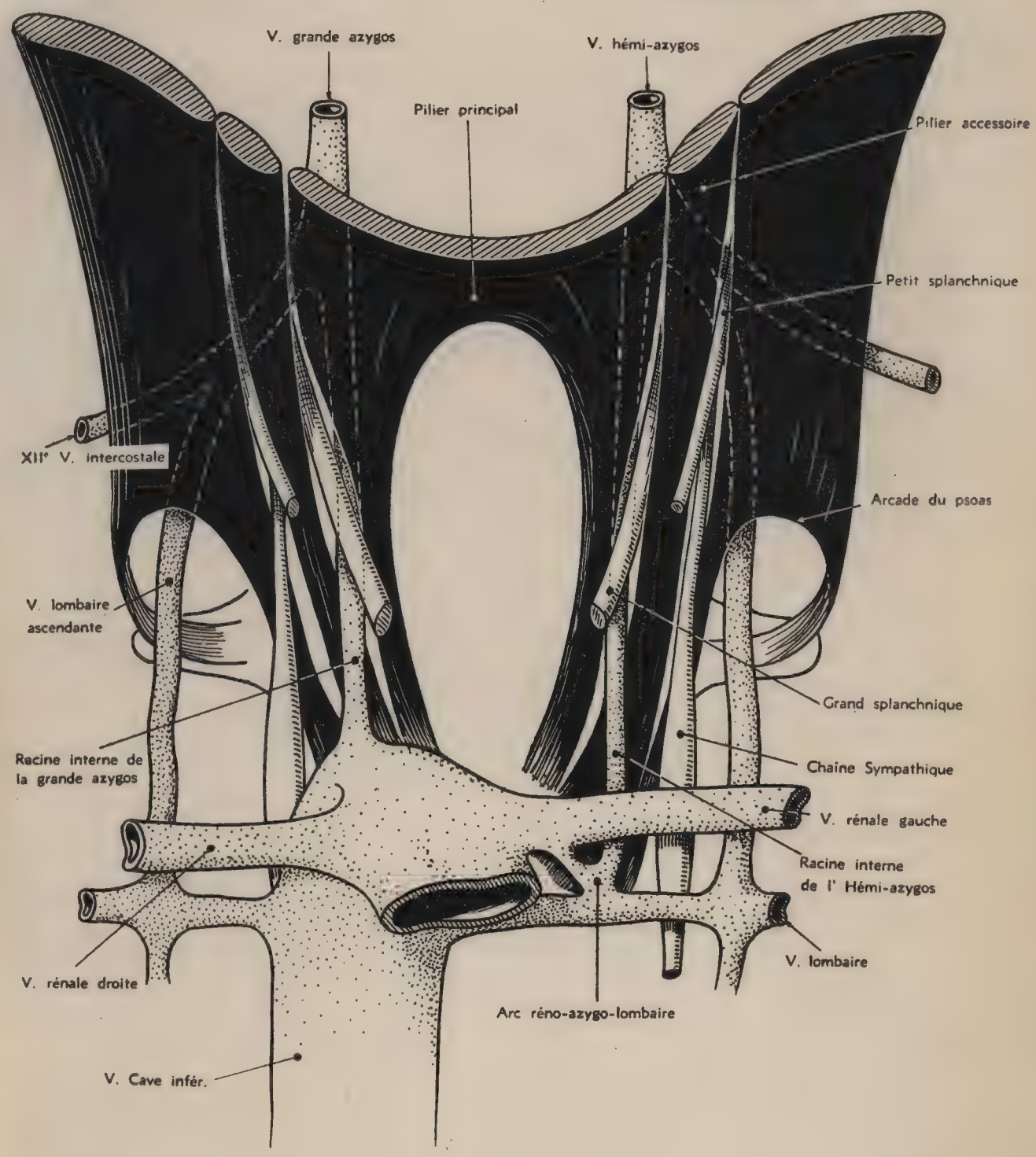

DIAPHRAGME

• ORIFICES • (sans orifices des piliers)

(vue antéro-inférieure)

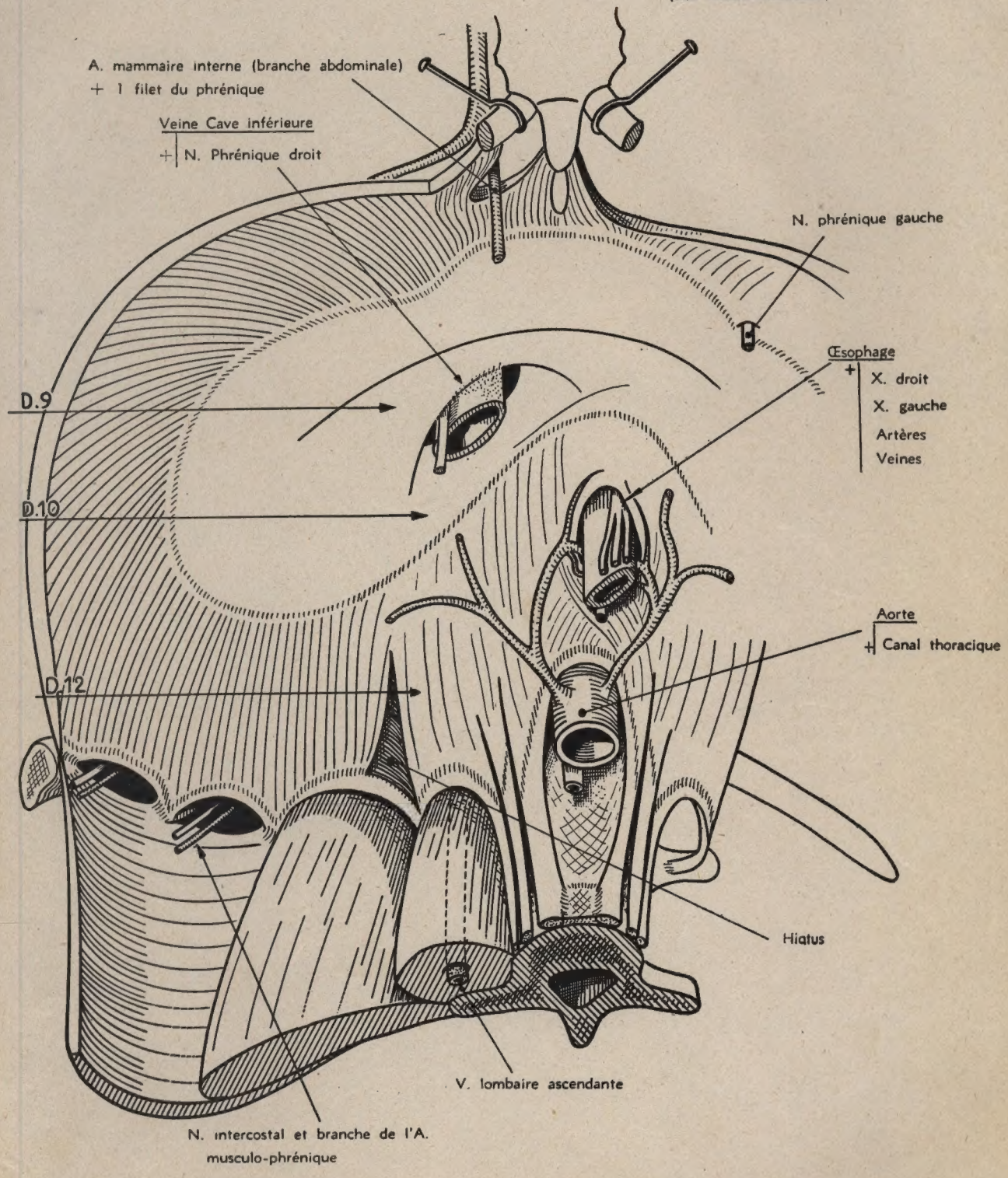

LISTE DES FASCICULES

FASCICULE I
OSTÉOLOGIE DU MEMBRE SUPÉRIEUR

Clavicule
Omoplate
Humérus
Radius
Cubitus
Carpe
Métacarpe
Phalanges

FASCICULE II
OSTÉOLOGIE DU MEMBRE INFÉRIEUR

Os iliaque
Fémur
Rotule
Tibia
Péroné
Astragale
Calcanéum
Tarse antérieur
Métatarse - Phalanges

FASCICULE III
ARTHROLOGIE DES MEMBRES

MEMBRE SUPÉRIEUR

Ligaments coraco-claviculaires
Articulation de l'épaule
Articulation du coude
Articulation radio-carpienne

MEMBRE INFÉRIEUR

Ligaments sacro-sciatiques - Membrane obturatrice
Échancrures sciatiques
Articulation coxo-fémorale
Articulation du genou
Articulation tibio-tarsienne

FASCICULE IV
MUSCLES DU MEMBRE SUPÉRIEUR

Muscles de l'épaule
Muscles pectoraux
Parois du creux axillaire
Muscles et loges du bras
Muscles et loges de l'avant-bras
Gaînes des tendons fléchisseurs
Muscles et loges de la main

FASCICULE V
MUSCLES DU MEMBRE INFÉRIEUR

Muscles fessiers
Muscles pelvi-trochantériens
Muscles et loges de la cuisse
Muscles et loges de la jambe
Muscle pédieux

FASCICULE VI
VAISSEAUX DU MEMBRE SUPÉRIEUR

Artère axillaire
Artère humérale
Artères de l'avant-bras
Réseau artériel péri-articulaire du coude
Artères de la main
Veines superficielles
Lymphatiques du creux axillaire

FASCICULE VII
VAISSEAUX DU MEMBRE INFÉRIEUR

Branches extra-pelviennes de l'artère hypogastrique
Artère fémorale
Artère poplitée
Artères de la jambe
Réseau artériel péri-articulaire du genou
Veines superficielles
Lymphatiques du triangle de Scarpa
Canal calcanéen

FASCICULE VIII
NERFS DU MEMBRE SUPÉRIEUR

Plexus brachial
Nerf médian
Nerf musculo-cutané
Nerf brachial cutané interne et son accessoire
Nerf cubital
Nerf circonflexe
Nerf radial
Innervation sensitive de la main
Canal carpien
Tabatière anatomique

FASCICULE IX
NERFS DU MEMBRE INFÉRIEUR

Nerf crural
Nerf obturateur
Plexus sacré
Nerf grand sciatique
Nerf sciatique poplité interne
Nerf sciatique poplité externe

FASCICULE X
OSTÉOLOGIE DE LA TÊTE (Ire partie)

Frontal
Ethmoïde
Sphénoïde
Temporal
Pariétal
Occipital
Trous et canaux de la base du crâ

FASCICULE XI
OSTÉOLOGIE DE LA TÊTE (IIe partie) ET DU TRONC

Maxillaire supérieur
Palatin - Unguis - Vomer
Malaire
Os propres du nez - Cornet inférieur
Maxillaire inférieur
Fosses nasales osseuses
Cavités orbitaires
Fosse ptérygo-maxillaire
Fosse temporale
Os hyoïde
Vertèbres
Sacrum
Côtes
Sternum

FASCICULE XII
MUSCLES DU COU ET DU TRONC

Muscle sterno-cléido-mastoïdien
Muscles masticateurs
Muscles de la paroi abdominale
Canal inguinal
Muscle psoas-iliaque
Diaphragme

FASCICULE XIII
VAISSEAUX DU COU

Artère sous-clavière
Artère carotide primitive
Artère carotide interne
Artère carotide externe
Veine jugulaire interne

FASCICULE XIV
THORAX

Trachée
Œsophage
Cœur (configuration externe et interne; rapports)
Péricarde
Crosse de l'aorte
Culs-de-sac de la plèvre
Ligament triangulaire du poumo
Pédicules pulmonaires